

Postępowanie w atypowym zespole hemolityczno-mocznicowym – stanowisko Grupy Roboczej Polskiego Towarzystwa Nefrologicznego

Zalecenia Grupy Roboczej Polskiego Towarzystwa Nefrologicznego ds. atypowego zespołu hemolityczno-mocznicowego (aHUS) objęły kompleksowe przedstawienie diagnostyki różnicowej różnych typów mikroangiopatii zakrzepowych. Opisano też szczegółową klasyfikację tej patologii na podstawie cech patofizjologicznych, omówiono praktyczne zasady diagnozowania aHUS na podstawie badań laboratoryjnych i cech histopatologicznych w biopsji zajętego narządu. Omówiono problematykę nawrotu aHUS w przeszczepionej nerce i postępowanie zarówno w sytuacji nawrotu choroby i postaci powstałej *de novo*. Przedstawiono aktualne zasady leczenia aHUS w Polsce w tym z zastosowaniem terapii osoczem, plazmaferezy i stosowania ekulizumabu w ramach programu lekowego Narodowego Funduszu Zdrowia wdrożonego w 2018 roku. Opisano także specyfikę postępowania w aHUS u dzieci. Zalecenia mają na celu poprawę wykrywalności, diagnostyki i leczenia aHUS w Polsce. (NEFROL. DIAL. POL. 2019, 23, 55-68)

The management of atypical hemolytic-uremic syndrome – the Statement of the Working Group of the Polish Society of Nephrology

The Statement of the Working Group on the Atypical Hemolytic-Uremic Syndrome (aHUS) of the Polish Society of Nephrology has been developed to comprehensively elaborate the differential diagnostics of different forms of thrombotic microangiopathies. The statement also covers the detailed classification of aHUS based on its pathophysiology and provides practical clues to the laboratory and histopathological diagnostics of the syndrome. It also addresses the specificity of the recurrence of aHUS in the transplanted kidney and the management of both the recurrent and *de novo* disease. Current management strategies of aHUS including the role of plasma infusions, therapeutic apheresis and the targeted therapy with eculizumab as part of the drug program introduced by the National Health Fund in Poland in 2018 are also reviewed. The separate part of the statement has been devoted to the specificity of aHUS in children. The statement aims at the improvement in the detection rate, diagnostics and management of aHUS in Poland. (NEPROL. DIAL. POL. 2019, 23, 55-68)

Mikroangiopatie zakrzepowe – klasyfikacja, patogeneza, obraz kliniczny

Mikroangiopatia zakrzepowa (*thrombotic microangiopathy*, [TMA]) jest terminem histopatologicznym opisującym zróżnicowaną grupę chorób, które ujawniają się zmianami hematologicznymi w postaci niedokrwistości hemolitycznej, małopłytkowości oraz uszkodzeniem narządowym o charakterze zmian zakrzepowych w różnych narządach. TMA występuje w dużej grupie chorób i może mieć różne podłoże patofizjologiczne.

Obecna patofizjologiczna klasyfikacja TMAs dzieli je na:

- pierwotne (wrodzone i nabyte)
- wtórne
- związane z zakażeniem

Pierwotne wrodzone TMAs spowodowane są zasadniczo mutacjami w genach kodujących białka układu dopełniacza i ADAMTS13, a pierwotne nabyte obec-

nością autooprzeciwciał przeciw czynnikowi H (*complement factor H*, CFH) lub autooprzeciwciał przeciw ADAMTS13. Przyczyną pierwotnych TMAs może być również mutacja w genach dla kobalaminy C (gen MMACHC) oraz w genie kodującym kinazę diacylglycerolu ϵ (gen DGKE).

Wtórne postaci TMAs rozwijają się w wyniku wielu schorzeń w tym np. ciężkiego nadciśnienia tętniczego, nowotworów, chorób autoimmunologicznych, kłębuszkowych zapaleń nerek, mogą wystąpić po transplantacji szpiku i po transplantacji narządów unaczynionych, mogą być skutkiem działania niektórych leków, a także mogą wystąpić w ciąży.

Związane z zakażeniem TMA to np. STEC-HUS (shiga toxin-producing *Escherichia coli*-HUS), pneumococcal HUS, HIV associated HUS, TMA w przebiegu innych zakażeń (np. grypa AH1N1) (Tab. I).

Michał NOWICKI¹
Alicja DĘBSKA-ŚLIZIEN²
Magdalena DURLIK³
Tomasz HOŁUB¹
Henryk KARKOSZKA⁴
Tomasz STOMPÓR⁵
Maria SZCZEPAŃSKA⁶
Aleksandra ŻUROWSKA⁷

¹Klinika Nefrologii, Hipertensjologii i Transplantologii Nerek, Uniwersytet Medyczny w Łodzi

Kierownik:
Prof. dr hab. med. Michał Nowicki

²Katedra i Klinika Nefrologii, Transplantologii i Chorób Wewnętrznych Gdańskiego Uniwersytetu Medycznego

Kierownik:
Prof. dr hab. med. Alicja Dębska-Ślizien

³Klinika Medycyny Transplantacyjnej, Nefrologii i Chorób Wewnętrznych Instytutu Transplantologii Warszawskiego Uniwersytetu Medycznego

Kierownik:
Prof. dr hab. med. Magdalena Durlik

⁴Katedra i Klinika Nefrologii, Transplantologii i Chorób Wewnętrznych Śląskiego Uniwersytetu Medycznego w Katowicach

Kierownik:
Prof. dr hab. med. Andrzej Więcek

⁵Klinika Nefrologii, Hipertensjologii i Chorób Wewnętrznych Uniwersytetu Warmińsko-Mazurskiego w Olsztynie

Kierownik:
Prof. dr hab. med. Tomasz Stompór

⁶Katedra i Klinika Pediatrii, Wydział Lekarski z Oddziałem Lekarsko-Dentystycznym w Zabrze, Śląski Uniwersytet Medyczny w Katowicach

Kierownik:
Prof. dr hab. med. Maria Szczępańska

⁷Katedra i Klinika Pediatrii, Nefrologii i Nadciśnienia Gdańskiego Uniwersytetu Medycznego.

Kierownik:
Prof. dr hab. med. Aleksandra Żurowska

Słowa kluczowe:

- atypowy zespół hemolityczno-mocznicowy
- mikroangiopatie zakrzepowe
- niedokrwistość hemolityczna
- trombocytopenia
- ekulizumab
- afereza lecznicza

Key words:

- atypical hemolytic-uremic syndrome
- thrombotic microangiopathies
- hemolytic anemia
- thrombocytopenia
- eculizumab
- therapeutic apheresis

Autorzy deklarują konflikt interesów

T. Stompór – Alexion Pharma – honoraria za wykłady, udział w kongresie, M. Szczępańska – Alexion Pharma – honoraria za wykłady, udział w kongresie, A. Żurowska – Alexion Pharma – honoraria za wykłady, udział w kongresie, M. Nowicki – Alexion Pharma – honoraria za wykłady, udział w kongresie, badania kliniczne, Omeros Corp. – honoraria za konsultacje, badania kliniczne.

Pozostali autorzy nie deklarują konfliktu interesów.

Otrzymano: 07.04.2019

Zaakceptowano: 24.04.2019

Adres do korespondencji:

Prof. n. med. Michał Nowicki
Klinika Nefrologii, Hipertensjologii i Transplantologii Nerek Uniwersytetu Medycznego w Łodzi, Centralny Szpital Kliniczny 92-213 Łódź, ul. Pomorska 251
fax: +48 42 201 44 00, tel. +48 42 201 44 01
e-mail: nefro@wp.pl

Tabela I
Epidemiologia i patogeneza TMAs [27].
 Epidemiology and pathogenesis of TMAs.

TMA	Epidemiologia	Patogeneza
Związane z dopełniaczem <i>Complement mediated aHUS</i>	0,42/mln/rok (UK) Wrodzony: niekompletna penetracja mutacji, może pojawić się w każdym wieku, potrzebny dodatkowy czynnik spustowy Nabyty: anty-FH Ab aHUS - częstszy u dzieci	Zaburzenia układu dopełniacza: Wrodzone: heterozygotyczna mutacja w CFH, CFI, CD46, C3 i CFB Nabyte: anty-FH Ab
TTP związany z niedoborem ADAMTS13 <i>ADAMTS13 deficiency mediated TMA</i>	0,37/mln/rok (US) (dorośli 2,9/mln/rok, dzieci 0,1/mln/rok) K>M Dorośli>dzieci	Niedobór ADAMTS13: Wrodzony: recesywna (homo lub z komponentą heterozygotyczną) mutacja ADAMTS13 Nabyte: spowodowany autoprzeciwciałami
Niedobór kobalaminy C (cb1C) <i>Cobalamin C deficiency</i>	1:37,000-1:100,000 urodzin Może się objawić u dzieci lub u dorosłych Śmiertelność duża w przypadku nieleczenia lub gdy zajęte serce i płuca. Terapia hydroksykobalaminą i betainą bardzo skuteczna	Zaburzenie metabolizmu cb1C spowodowane recesywną (homo lub z komponentą heterozygotyczną) mutacją w genie MMACHC Stwierdzane wysokie stężenie homocysteiny i niskie stężenie metioniny w osoczu oraz podwyższone kwasu metylomalonowego w osoczu i w moczu
STEC-HUS	Patogen - głównie E. coli 0157, 7,1/mln/rok (UK), Ameryka Łacińska 10-17/100,000 dzieci/rok Zapadalność największa <5 rż, około 15% dzieci z infekcją rozwija HUS Inne patogeny: E. coli 0104, Shigella dysenteriae Biegunka może nie wystąpić u 5% chorych 70% pełne wyzdrowienie, śmiertelność 1-4%, ESRD 3%, CKD 9-18% Najczęstsza forma TMA u dzieci	Infekcja jelitowa E. coli produkującym shigatoksynę (Stx) Stx wiąże się z Gb3, który jest obecny w nerkach, dochodzi do uszkodzenia śródbłonnków Obserwowana jest aktywacja dopełniacza, ale rola niezdefiniowana Jeśli dochodzi do ESRD wskazana ocena genetyczna
HUS związany z infekcją pneumokokową <i>Pneumococcal HUS</i>	Rzadka choroba, 10 letnia skumulowana zapadalność 1,2/100,000 dzieci Związana z zapaleniem płuc, ropnym zapaleniem opłucnej Rokowanie złe	Neuramidaza odszczepia reszty kwasu siałowego z glikoprotein RBCs, PLTs i komórek śródbłonnków i powoduje ekspozycję antygeny Thomsen-Friedenreich (T antygen), do którego wiążą się krążące w surowicy IgM co powoduje uszkodzenie i TMA Kwas siałowy prawdopodobnie zmniejsza wiązanie CFH i powoduje zaburzenie układu dopełniacza w śródbłonkach
Związany z HIV <i>HIV associated TMA</i>	Przed erą HAART 1,5-7% Era HAART 0,3%	Patomechanizm niezny, uszkodzenie śródbłonka wydaje się być pierwotne
Związana z ciążą TMA <i>Pregnancy associated</i> Rozpoznanie różnicowe uwzględnia w kolejności występowania <i>complement mediated aHUS</i> , TTP, HELLP	<i>Complement mediated aHUS</i> : ciąża uaktywnia defekt układu dopełniacza u około 20% kobiet z aHUS TTP: u 10-36% kobiet z TTP ciąża ujawnia predyspozycję, zwykle w 2 i 3 trymestrze HELLP występuje w 0,5-0,9% wszystkich ciąż, komplikuje 5-10% przypadków ciężkiego stanu przedzrzucawkowego	Mutacje w genach dopełniacza występują u ok. 86% chorych vWf wzrasta w normalnej ciąży i konsumuje ADAMTS13 u kobiet z predyspozycją genetyczną, jego aktywność może spaść wystarczająco nisko aby spowodować TTP Patomechanizm niezny, uszkodzenie śródbłonnków przez substancje wydzielane przez trofoblast, Obserwowana jest aktywacja dopełniacza w stanie przedzrzucawkowym i w HELLP, ale nie ustalono czy bierze on udział w patogenezie tych schorzeń
TMA spowodowane lekami <i>Drug-mediated TMA</i>	Prawdziwa zapadalność niezna 1:1000/chorych/rok wysokie dawki INF-β; 2-10% chorych leczonych mitomycyną; 1-4,7% leczonych takrolimusem	Podłoże immunologiczne: przeciwciała indukowane stosowanym lekiem (np. chinina) Podłoże toksyczne: mechanizmy różnorodne w zależności od leku i dawki TMA związany z tiklopidyną – nabyty niedobór ADAMTS 13 związany z powstawaniem autoprzeciwciał
<i>De novo</i> TMA po transplantacji narządu unaczynionego	Po transplantacji nerki: 0,8% (dane USRDS); wątroby 4%, płuca 2,3%	Patogeneza wieloczynnikowa: uszkodzenie reperfuzyjne, odrzucanie zależne od przeciwciał, infekcja CMV, CNIs Mutacje genów układu dopełniacza zidentyfikowano w 29% przypadków
TMA po transplantacji szpiku	Wielonarządowe TMA komplikuje 10-40% transplantacji szpiku; śmiertelność 21-75%	Patogeneza wieloczynnikowa: CNIs, GVHD, HLA mismatch, chemioterapia, napromienianie, infekcje, w rzadkich przypadkach zidentyfikowano mutacje genów dopełniacza i przeciwciała przeciw CFH
TMA związane z ciężkim nadciśnieniem tętniczym <i>Hypertension associated TMA</i>	Zapadalność raportowana różnorodnie, nawet 27-44% przypadków ciężkiego nadciśnienia	Patomechanizm uszkodzenia śródbłonnków niezny, zazwyczaj w TMA związanych z nadciśnieniem funkcja nerek i anemia hemolityczna ustępują w wyniku leczenia nadciśnienia Doniesienia o mutacjach w genach układu dopełniacza u chorych z pierwotnie rozpoznany TMA wiązanym z nadciśnieniem i progresją do ESRD
TMA związane z nowotworami <i>Malignancy associated TMA</i>	Zapadalność niezna, rokowanie bardzo złe	Patogeneza wieloczynnikowa, trudno zróżnicować czy przyczyną jest chemioterapia czy nowotwór. W rozsianych nowotworach może dojść do uszkodzenia RBCs w czasie kontaktu z mikrokrążeniem w tkankach guza
TMA związane z kłębuszkowymi zapaleniami nerek	TMA może wystąpić w przebiegu: nefropatii IgA, zapaleniu naczyń ANCA, nefropatii błoniastej, FSGS MPGN/C3G	Mechanizm patogenetyczny niejasny Zmianom w biopsji nerki mogą nie towarzyszyć żadne inne kliniczne i laboratoryjne objawy. Wrodzony i nabyty defekt układu dopełniacza
TMA w chorobach autoimmunologicznych	SLE (<i>systemic lupus erythematosus</i>): jednoczesne występowanie TMA w 8-15% biopsji nerki CAPS (<i>catastrophic antyphospholipid syndrome</i>): TMA stwierdzano w 14% biopsji nerki SRC (<i>scleroderma renal crisis</i>) - TMA u 45-50%	Mechanizm patogenetyczny niejasny Pewne dowody na aktywację układu dopełniacza w SLE i CAPS

TMA jest składową wielu chorób, dlatego diagnostyka różnicowa TMAs wymaga wnikliwości i jest trudna. Powiązania pomiędzy układem dopełniacza i szlakami układu krzepnięcia oraz mutacje trombo-moduliny utrudniają rozpoznanie etiologii choroby i interpretację badań genetycznych. W wielu wtórnych i związanych z infekcją TMAs dochodzi do aktywacji układu dopełniacza.

Historycznie określenie aHUS (*atypical hemolytic uremic syndrome*) było stosowane do atypowego zespołu hemolityczno-mocznikowego mediowanego przez układ dopełniacza (complement-mediated aHUS) i do wszystkich innych TMAs, które nie były zakrzepową plamicą małopłytkową (*thrombotic thrombocytopenic purpura*, TTP) lub STEC-HUS.

Dla odróżnienia przypadków zdefiniowanych podłożem genetycznym dla przejrzystości można używać określenia - *complement-mediated* aHUS, podczas gdy dla przypadków gdy przyczyna jest nie do końca określona - aHUS. Jednak odróżnienie pomiędzy chorymi posiadającymi zaburzenia genetyczne a tymi z aHUS bywa trudne z wielu powodów. U wielu chorych z aHUS odpowiadających na leczenie blokujące układ dopełniacza nie zidentyfikowano znanych mutacji. Ponadto u wielu chorych ze stwierdzanymi mutacjami choroba może nie wystąpić bez czynnika wyzwalającego, a podatność na te czynniki jest niejednorodna nawet w obrębie tej samej mutacji, dlatego trudno określić znaczenie patogenetyczne różnych wariantów genetycznych.

Cechy kliniczne i laboratoryjne TMA

Kliniczna prezentacja TMA jest wynikiem hemolizy oraz niedokrwiennego uszkodzenia narządów i zależy od podłoża choroby. Ostre uszkodzenie nerek (*acute kidney injury*, AKI) jest częstą manifestacją TMA. Pozanerkowe objawy są częste w complement-mediated aHUS i STEC-HUS.

Objawy laboratoryjne stanowią:

- małopłytkowość (spowodowana agregacją i zużyciem trombocytów; $PLT < 150 \times 10^9/l$ lub obniżenie liczby płytek krwi $> 25\%$ wartości wyjściowej)
- anemia hemolityczna MAHA (mikroangiopatywna anemia hemolityczna)
- fragmentacja RBC i obecność schistocytów, charakterystyczne dla hemolizy wewnątrznaczyniowej
- wzrost aktywności LDH proporcjonalny do uszkodzenia tkanek (liza komórek, niedokrwienie tkanek)
- zmniejszone lub nieoznaczalne stężenie haptoglobiny
- zwiększone stężenie bilirubiny (przewaga pośredniej)
- ujemny bezpośredni test antyglobulinowy (Coombs) za wyjątkiem *pneumococcal* HUS, TMA w przebiegu chorób autoimmunologicznych i po przetoczeniu krwi
- AKI (zwiększone stężenie kreatyniny, białkomocz, krwinkomocz)

Pozanerkowe manifestacje TMAs [1]

- objawy neurologiczne (zaburzenia świadomości, drgawki, podwójne widzenie, śpiączka, zawroty głowy, encefalopatia, niedowłady i porażenia połowicze)
- zapalenie trzustki
- objawy ze strony serca (zawał mięśnia sercowego, kardiomiopatia, zapalenie mięśnia sercowego, niewydolność serca)
- zaburzenia żołądkowo-jelitowe (biegunka, wymioty, ból brzucha, krwawienia z przewodu pokarmowego, perforacja)
- zwężenie tętnic pozamózgowych
- martwica palców, martwica skóry
- zajęcie narządu moczowego
- zapalenie wątroby
- zmiany płucne (nadciśnienie płucne, krwawienia płucne, obrzęk płuc)
- uszkodzenie mięśni szkieletowych (rabdomioliza)

U kilku procent chorych dochodzi do rozwoju niewydolności wielonarządowej.

Patofizjologiczny podział TMAs

Pierwotne TMAs

aHUS związany z nieprawidłowościami w zakresie układu dopełniacza (complement mediated aHUS), postaci wrodzone i nabyte

Postać aHUS związana z zaburzeniami układu dopełniacza jest konsekwencją dysregulacji układu dopełniacza. Układ dopełniacza to składnik odpowiedzi wrodzonej i modulator nabytej, który fizjologicznie chroni gospodarza przed infekcjami (szczególnie spowodowanymi bakteriami otoczkowymi). Ponadto ułatwia usuwanie potencjalnie szkodliwych kompleksów immunologicznych i uszkodzonych komórek gospodarza. Dopełniacz aktywowany jest na 3 szlakach: klasycznym, lektynowym i alternatywnym. Szlak alternatywny jest dodatnio wzmacniająca się pętla i jeśli jest niekontrolowany to dochodzi do aktywacji końcowego szlaku dopełniacza z generowaniem cząsteczek efektorowych, anafilatoksyny C5a i kompleksu MAC (C5b-9) (*membrane activation complex*) i lizy komórek śródbłonka naczyniowego. W celu ochrony gospodarza przed uszkodzeniem droga alternatywna jest wyhamowywana poprzez tzw. RCA (*regulators of complement activation*): np. CFH, CFI, CD46 (MCP – membrane cofactor protein), CD55 (DAF – decay-accelerating factor).

Mutacje składowych układu dopełniacza tj. czynnika H, I, B, C3, MCP lub p-ciała anty H lub anty I są jedną z głównych przyczyn pierwotnego aHUS. Penetracja cechy genetycznej (defektu dopełniacza) wynosi około 50% [2]. U około 30-50% chorych z aHUS nie stwierdza się znanych mutacji genetycznych [1].

Wrodzony aHUS związany z zaburzeniami układu dopełniacza

Już w 1998 udowodniono, że mutacje genu CFH są związane z aHUS. Od tego czasu znaleziono wiele innych mutacji w genach kodujących komponenty szlaku

alternatywnego dopełniacza. Te mutacje same w sobie mogą nie spowodować choroby, ale predysponują do niej. Dodatkowe czynniki ryzyka są istotne dla rozwoju choroby. Około 3% chorych ma więcej niż jedną mutację co zwiększa ryzyko wystąpienia choroby. Ponadto szczególne kombinacje polimorfizmu pojedynczych nukleotydów np. w CFH i CD46 modyfikują ryzyko wystąpienia choroby. Nie wiadomo dlaczego niektóre osoby nie rozwijają choroby do późnych lat życia. Najbardziej przekonującym wytłumaczeniem jest potrzeba dodatkowego tzw. środowiskowego czynnika spustowego (np. ciąża, infekcja, przeszczepienie nerki) do zdemszkowania ukrytego defektu dopełniacza. Należy zaznaczyć, że aktywacja kompleksu ma miejsce w prawidłowej ciąży (w łożysku na granicy tkanek matki i płodu) i jest również prawidłową reakcją na infekcję. W przypadku mutacji w genach kodujących RCA, u takiego chorego może dojść do niekontrolowanej, wywołanej ciążą lub infekcją aktywacji szlaku alternatywnego i pojawienia się aHUS związanego z defektem dopełniacza. Zakażenia wirusowe: grypa AH1N1, wirusowe zapalenie wątroby typu A i C, zakażenie wirusem HIV, Coxsackie B, Espstein-Barr, Dengue, HHV 6, parwowirusem B19 również mogą wyzwoić niekontrolowaną aktywację układu dopełniacza u chorego z nieujawnioną dotąd mutacją. Rokowanie u pacjentów po przeszczepieniu nerki zależy głównie od rodzaju mutacji i jest najgorsze w przypadku mutacji CFH, CFB i C3 i do ery ekulizumabu było złe (ryzyko nawrotu 68% i przeżycie przeszczepu 51%). Przed erą ekulizumabu większość chorych była traktowana jako niekwalifikowalna do transplantacji.

Historycznie rokowanie aHUS spowodowanym zaburzeniami dopełniacza przy pierwszej prezentacji choroby było bardzo złe.

Badania genetyczne wykrywają mutacje u 40-60% chorych z klinicznym podejrzeniem aHUS uwarunkowanego defektem dopełniacza. Ich interpretacja jest niełatwa i wymaga czasami specjalistycznej konsultacji genetyka klinicznego lub ośrodka specjalizującego się w tej ultraradziej chorobie. Negatywny wynik badania genetycznego nie wyklucza rozpoznania aHUS związanego z dysfunkcją układu dopełniacza.

Główne mutacje genów układu dopełniacza związane z aHUS wymieniono w tabeli I.

Nabyte aHUS związany z zaburzeniami układu dopełniacza

aHUS związany z obecnością auto-przeciwciał przeciw CFH został po raz pierwszy opisany w 2005 roku. Obserwuje się ścisły związek pomiędzy obecnością auto-przeciwciał przeciw CFH a homozygotyczną delecją CFHR3 i CFHR1, które kodują białka FHR3 i FHR1. Tym niemniej mechanizm zaburzenia nie jest zrozumiały, delecja CFHR3/1 jest częstym polimorfizmem i nie jest obecna u wszystkich chorych, którzy rozwijają auto-przeciwciała

przeciw CFH. aHUS związany z obecnością autoprzeciwciał przeciw CFH najczęściej objawia się w dzieciństwie, i często poprzedzony jest objawami ze strony przewodu pokarmowego.

Częstość występowania aHUS różni się w zależności od źródła i wynosi: 2 przypadki/milion osób/rok wśród osób dorosłych i 3,3 przypadki/milion osób/rok wśród dzieci [3], 0,23 - 0,43 przypadki/milion [4], 0,5 przypadki/milion [5].

Pierwotna zakrzepowa plamica małopłytkowa

TTP (*thrombotic thrombocytopenic purpura*) jest wynikiem niedoboru ADAMTS13. Pierwotna TTP może być wrodzona i nabyta.

Wrodzona plamica małopłytkowa

Jest wynikiem recesywnej mutacji w genie ADAMTS13. Aktywność ADAMTS13 wynosi poniżej 10%, a przeciwciała są ujemne. Badanie genetyczne ujawnia mutacje ADAMTS13.

Nabyta plamica małopłytkowa

W nabytej plamicy aktywność ADAMTS13 jest hamowana przez autoprzeciwciała. Aktywność ADAMTS13 wynosi poniżej 10%, a przeciwciała są dodatnie.

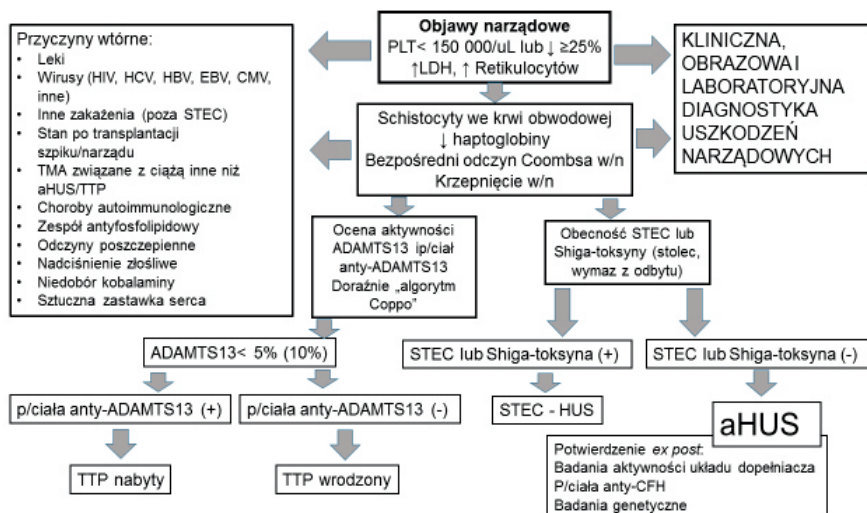
ADAMTS13 jest enzymem, który rozszczepia czynnik vWf. Niedobór ADAMTS13 powoduje gromadzenie multimerów czynnika vWf i indukuje agregację PLT. TTP charakteryzują częste objawy neurologiczne, bardziej nasiloną małopłytkowość (<30x10⁹/L), mniej nasilone AKI niż w innych TMAs. TTP częściej występuje u dorosłych i częściej u kobiet. Potwierdzeniem jest wynik ADAMTS13 < 10%. Historycznie TTP charakteryzowała się bardzo złym rokowaniem.

Wtórne i związane z zakażeniami TMAs przedstawiono w tabeli II.

Mikroangiopatie zakrzepowe: diagnostyka laboratoryjna

Badania identyfikujące TMA

Wspólne cechy mikroangiopatii zakrzepowych (TMAs) stanowi triada: objawy kliniczne związane z niedokrwieniem narządów wtórnym do zakrzepicy w drobnych naczyniach, niedokrwistość hemolityczna z ujemnym testem *Coombsa* (z wyjątkami od tej reguły), małopłytkowość oraz obec-



Rycina 1
Proponowany algorytm rozpoznawania TMA.
Suggested algorithm of TMA diagnosis.

ność schistocytów (fragmentowanych erytrocytów) w obrazie krwi obwodowej. Za wyjątkiem pierwszego kryterium pozostałe są definiowane dzięki przeprowadzeniu odpowiednich badań laboratoryjnych, co oznacza, że diagnostyka laboratoryjna ma znaczenie kluczowe dla wczesnego rozpoznania i różnicowania spektrum chorób z obrazem TMA [6].

Dla potwierdzenia kryteriów rozpoznania TMA w pierwszym etapie niezbędne jest zatem: badanie morfologii krwi obwodowej (ze stwierdzeniem liczby płytek krwi <150 000/μl lub spadek o ≥25% w porównaniu do poprzedniego badania, o ile dostępne), niedokrwistość oraz zwiększona retykulocytoza, wykonanie odczynu Coombsa (z wynikiem negatywnym, wykluczającym autoimmunologiczne tło hemolizy), pomiar aktywności dehydrogenazy mleczanowej i stężenia haptoglobiny (odpowiednio, wysokie i niskie wartości tych parametrów świadczą o hemolizie); mniejsze znaczenie ma oznaczenie stężenia bilirubiny. Niezbędna jest także ocena czynności nerek (pomiar stężenia kreatyniny i wyliczenie eGFR oraz ocena białkomoczu), pomocna w różnicowaniu TTP i HUS. Niezwykle ważne jest, aby w wczesnym etapie postępowania, to jest przed rozpoczęciem leczenia preparatami osocza lub wdrożeniem plazmaferezy zabezpieczyć materiał na oznaczenie aktywności ADAMTS13

oraz parametrów immunologicznych (np. przeciwciał anti-ADAMTS13, anti-CFH, ANA, ANCA, przeciwciał antyfosfolipidowych i innych) [7-9].

Do badań wykonywanych w rutynowej diagnostyce TMA należy także ocena układu krzepnięcia. Badania aPTT, PT, INR, stężenie fibrynogenu i D-dimerów są w TTP i HUS prawidłowe, należy jednak pamiętać, że choroby te mogą się rozwinąć u chorych uprzednio otrzymujących antykoagulanty z wielu wskazań.

Badania różnicujące poszczególne postaci TMA

Relatywnie najłatwiejsze jest wykluczenie/potwierdzenie obecności jednej z dwóch jednostek chorobowych, a mianowicie TTP i STEC-HUS. W pierwszym przypadku rozstrzyga pomiar aktywności ADAMTS13 (choć eksperci spierają się, czy za punkt odcięcia przyjąć <5% czy <10% prawidłowej aktywności; większość skłania się ku tej drugiej wartości, ale polski program leczenia ekulizumabem wskazuje na wartość <5%) [7,8]. Ze względu na fakt, iż zróżnicowanie pomiędzy TTP i HUS ma znaczenie „krytyczne” z punktu widzenia rozpoczęcia i jak najszybszego wdrożenia leczenia plazmaferezą w przypadku pierwszej z chorób, w związku z oczekiwaniem na wynik aktywności metaloproteiny ADAMTS13

Tabela II

Poznane mutacje genów układu dopełniacza, które mogą powodować wystąpienie TMA.
Known mutations of the complement system that may induce TMA.

Nazwa genu	Funkcja
C3	gen kodujący składową C3
CD46	gen kodujący CD46
CFH	gen kodujący CFH
CFHR1, CFHR2, CFHR3, CFHR4, CFHR5	geny kodujące białka związane z czynnikiem H (CFHR1-5)
CFB, CFI	geny kodujące CFB i CFI
THBD	gen kodujący trombomodulinę
DGKE	gen kodujący kinazę diacylglicerolu ε - DGKE

sugeruje się zastosowanie „algorytmu Coppo”. Badacz ten wraz ze współpracownikami z referencyjnego centrum zajmującego się problematyką TMA we Francji wykazali, że u pacjentów z „niewykrywalną” aktywnością ADAMTS13 (aktywność <5%) w porównaniu do chorych z ADAMTS13 powyżej tej wartości statystycznie znacznie wyższe są wartości retykulocytozy, liczby płytek krwi, odsetka dodatnich przeciwciał ANA oraz eGFR, statystycznie niższe natomiast – stężenia kreatyniny (pacjenci w różnych przedziałach aktywności ADAMTS13 nie różnili się natomiast stężeniem hemoglobiny, aktywnością LDH oraz częstością występowania przeciwciał anty-dsDNA i antykardiolipinowych). Analiza oparta o grupę 214 pacjentów z objawami TMA i aktywnością ADAMTS13 poniżej lub powyżej 5% wykazała, że decydujące dla zróżnicowania chorych w tych dwóch zakresach aktywności enzymu są wartości: stężenia kreatyniny $\leq 2,26$ mg/dl, płytek krwi <30 000/ μ l i dodatnich przeciwciał ANA. U chorego z TMA spełnienie co najmniej jednego z powyższych kryteriów laboratoryjnych pozwalało na przewidzenie ciężkiego niedoboru ADAMTS13 z czułością 98,8% i specyficznością 48,1%; spełnienie wszystkich trzech kryteriów obniżało czułość do 46,9% ale znacznie zwiększało specyficzność niedoboru ADAMTS13 (do 98,1%) [10]. W warunkach polskich ANA zwykle nie są dostępne „od ręki”, pozostałe dwa parametry (stężenie kreatyniny, liczba płytek) w zdefiniowanych zakresach może być także niezwykle pomocne. Wiele wytycznych opublikowanych po 2010 roku sugeruje zastosowanie kryteriów podanych przez Coppo i wsp. celem niezwłocznego „uprawdopodobnienia” rozpoznania TTP. Uzupełnieniem diagnostyki TTP jest poszukiwanie przeciwciał anty-ADAMTS13. Stwierdzenie aktywności ADAMTS13 <10% bez obecności przeciwciał oznacza wrodzoną postać TTP uwarunkowaną mutacją genu dla tej metaloproteinazy; obecność przeciwciał wskazuje na postać nabytą. W pierwszym przypadku w terapii wystarczają wlewy świeżo mrożonego osocza, w drugim natomiast niezbędne jest włączenie plazmaferezy.

Kolejnym krokiem w diagnostyce TMA jest potwierdzenie zespołu hemolityczno – mocznicowego (HUS), a następnie - wykluczenie, że ma on charakter wtórny do zakażenia szczepami *Escherichia coli* wytwarzającymi Shiga-toksynę (STEC-HUS). Stwierdzenie biegunki nie ma bezwzględnej wartości w różnicowaniu STEC-HUS i aHUS (część chorych z aHUS ma krwiste biegunki, co jest wyrazem zajęcia przewodu pokarmowego przez zmiany mikroangiopatyczne), dlatego badania w kierunku obecności *Escherichia coli* (poszukiwane serotypy to przede wszystkim O157:H7 i O104:H4) powinny być wykonane u większości pacjentów. W przypadku współistnienia objawów TMA i zapalenia płuc zalecane jest także poszukiwanie zakażenia paciorkowcem zapalenia płuc (w tym przypadku odczyn *Coombsa* może być dodat-

ni). Należy jednak pamiętać, że dodatni odczyn *Coombsa* może także towarzyszyć TMA związanej z chorobami autoimmunologicznymi oraz być obecny u pacjentów będących uprzednio biorcami krwi. W celu wykrycia obecności Shiga-toksyny, wyhodowania bakterii patogennych lub serologicznej identyfikacji produkowanych przez te szczepy lipopolisacharydów bada się próbki stolca lub wymazy z okolic odbytu [1,7,8].

Rozpoznanie aHUS jest rozpoznaniem z wykluczenia: spełnione kliniczne i laboratoryjne kryteria TMA, brak Shiga-toksyny, aktywność ADAMTS13 >10% oraz wykluczenie innych, wtórnych przyczyn TMA pozwalają w zasadzie na rozpoznanie aHUS (co znalazło też wyraz w zasadach włączania ekulizumabu w obowiązującym w Polsce programie leczenia tym lekiem). Należy pamiętać, że z uwagi na małopłytkowość wykonanie biopsji nerki rzadko jest możliwe na tym etapie diagnostyki, co powoduje, że rozpoznanie laboratoryjne ma znaczenie kluczowe [7,8].

Badania identyfikujące przyczyny wtórnych postaci TMA

W części przypadków wtórne TMA mogą być zidentyfikowane na podstawie wywiadu (wywiad w kierunku nowotworów, leków, stan po transplantacji narządu unaczynionego lub komórek krwiotwórczych, rozpoznana wcześniej choroba autoimmunologiczna lub zakażenie wirusami indukującymi TMA, hemoliza na zastawce). W innych przypadkach diagnostyka laboratoryjna jest również kluczowa dla rozpoznania podłoża TMA. Kompleksowa diagnostyka powinna zatem obejmować [1,7-9,11]:

1. Test ciążowy u kobiet w wieku rozrodczym; dalsze badania zmierzające do różnicowania TMA oraz DIC, HELLP, ostrego słuszczenia wątroby indukowanego ciążą, stanu przedrzucawkowego),
2. Badania serologiczne w kierunku rozpoznania chorób autoimmunologicznych objawiających się TMA (w tym m.in.: ANA, anty-dsDNA, przeciwciała antyfosfolipidowe i antykardiolipinowe, ANCA; rzadziej anty-GBM),
3. Badania wirusologiczne i bakteriologiczne identyfikujące zakażenia mogące manifestować się TMA (inne, niż STEC i *S. pneumoniae*). W pierwszym rzędzie wymienić tu należy diagnostykę serologiczną i PCR w kierunku: HIV, HCV, HBV, EBV, CMV, AH1N1, parwowirusów,
4. Rzadkie przyczyny TMA: oznaczanie stężenia witaminy B12, kwasu foliowego, kwasu metylomalonowego i homocysteiny oraz poszukiwanie mutacji MMACHC (białka związanej z metylomalonyloacydurią i homocysteinurią typu C), poszukiwanie mutacji genu ADAMTS13 (zespół *Upshaw-Schulman*; wszystkie wymienione należą do wyjątkowych rzadkości i należy je podejrzewać niemal wyłącznie u dzieci). Wykrywanie mutacji genów kodujących diacyloglicerol epsilon (DGKE) oraz

trombomodulinę zazwyczaj mieści się w „rutynowej” diagnostyce genetycznej aHUS, choć wymienione białka nie należą do układu dopełniacza (patrz niżej).

Diagnostyka laboratoryjna jest także pomocna w identyfikacji pozanerkowych uszkodzeń narządowych w przebiegu HUS. Może zatem obejmować (w zależności od wskazań klinicznych) np.: aktywność AspAT, AIAT, lipazy, amylazy, pomiary stężeń NT-proBNP, troponiny i inne.

Diagnostyka aktywności dopełniacza

Kompleksowa analiza dostępna w niektórych laboratoriach pozwala na oznaczenie w osoczu lub surowicy pacjentów z TMA składowych dopełniacza C3 i C4, czynników B, I i H, Bb, C3d i C4d oraz rozpuszczalnej formy kompleksu ataku błonowego (sMAC, sC5b-9). Ponadto możliwa jest także ocena całkowitej aktywności dopełniacza (CH50) oraz aktywności drogi alternatywnej (AH50). Zasadniczym problemem jest jednak brak standaryzacji badań, zróżnicowana (specyficzna dla laboratorium) metodyka, brak powszechnie akceptowanych norm i tym samym – możliwości porównywania wyników pomiędzy ośrodkami oraz ograniczona dostępność do tego typu badań. Ponadto, podobnie jak w przypadku diagnostyki genetycznej, korelacje pomiędzy aktywnością lub poziomem poszczególnych składowych nie korelują z przebiegiem klinicznym aHUS, a w pewnym odsetku przypadków aHUS nie znajduje się żadnych odchyłeń w badaniach składowych dopełniacza. Wreszcie, w części przypadków nie udaje się uzyskać materiału do badania przed wdrożeniem leczenia osoczem i/lub plazmaferezą. Wiele ośrodków badania w kierunku osoczowych składników dopełniacza oraz aktywności układu dopełniacza ocenia dopiero po niepowodzeniu leczenia plazmaferezą. Eksperti wskazują ponadto na dużą podatność oceny dopełniacza w osoczu i surowicy na błędy przedanalizacyjne [12].

Oczekiwany, najbardziej typowy panel wyników u chorego z aHUS to: prawidłowe stężenie C4, obniżone stężenie C3, obniżone stężenie CFH i CFB oraz aktywność CH50 i AH50, podwyższony poziom Bb i sMAC (sC5b-9). Niestety, poszukiwanie wartości predykcyjnej (czułości i specyficzności) parametrów serologicznych opisujących układ dopełniacza osobno lub w zestawieniach dla rozpoznania aHUS potwierdzonego badaniami genetycznymi nie przyniosło dotąd jednoznacznych rezultatów [1,12,13].

Niezwykle istotnym elementem diagnostyki serologicznej jest także poszukiwanie przeciwciał anty-ADAMTS13 i anty-CFH.

Diagnostyka genetyczna

Diagnostyka genetyczna w aHUS z oczywistych względów nie ma znaczenia z punktu widzenia ustalenia rozpoznania i wskazań do leczenia choroby. Jej najważniejsze cele to:

1. Potwierdzenie genetycznego podłoża choroby,
2. Ustalenie rokowania (głównie – ryzyka progresji do schyłkowego stadium niewydolności nerek),
3. Ocena ryzyka wystąpienia nawrotów choroby, decyzja o planowanym czasie leczenia ekulizumabem,
4. Ustalenie postępowania związanego z kwalifikacją do przeszczepienia nerki, a następnie - sposobu leczenia biorcy.

Najnowsze i najpełniejsze zestawienie dotyczące rodzaju i częstości występowania mutacji (oraz obecności przeciwciał anty-CFH) pochodzące ze światowego rejestru 851 chorych z aHUS wskazuje, że mutację lub obecność przeciwciał anty-CFH stwierdzono u 45% pacjentów, u których poszukiwano danej mutacji lub przeciwciała (w odniesieniu do każdego z ocenianych genów była to różna liczba pacjentów). W kolejności były to mutacje: CFH (21% pacjentów), CD45 (MCP; 9%), C3 (6%), CFI (6%) i CFB (2%). Ogółem mutacje stwierdzono u 39% badanych, a obecność przeciwciał anty-CFH – u 21%. Mutacje CD46 (MCP) częściej znajdowano u dzieci, natomiast mutacje CFI – częściej u dorosłych; w przypadku genów kodujących pozostałe składowe dopełniacza nie stwierdzono różnic w częstości mutacji pomiędzy dziećmi i dorosłymi; nie było ich także w odniesieniu do przeciwciał anty-CFH. Ponadto u 8% badanych (wyłącznie dzieci) stwierdzono

mutacje DGKε [2]. Mutacje genu kodującego trombomodulinę obecne są u 5% chorych. Warto pamiętać, że obok mutacji zidentyfikowanych dotąd jako powiązane patogenetycznie z rozwojem aHUS u pacjentów z objawami choroby identyfikuje się także mutacje o nieznanym znaczeniu (VUS – *variations of unknown significance*). U ok. 10% ogółu pacjentów stwierdza się mutacje więcej, niż jednego genu [12].

Diagnostyka histopatologiczna atypowego zespołu hemolityczno-mocznikowego (aHUS)

Mikroangiopatia zakrzepowa (TMA) jest już określeniem histologicznym, ogólnie opisującym zmiany dokonujące się pierwotnie w strukturze naczyń tętniczych oraz naczyń włosowatych. TMA stanowi integralną część obrazu szeregu zespołów klinicznych, których etiologia i patogenеза jest złożona i wieloczynnikowa. Cechą wspólną tych zespołów są powtarzające się epizody uszkodzenia komórek śródbłonka, z tworzeniem w okresie ostrym zakrzepów, głównie w drobnych naczyniach tętniczych i włosowatych oraz patologiczna ich przebudowa w okresie przewlekłym, z towarzyszącym uszkodzeniem niedokrwiennym struktur zaopatrywanych przez te naczynia. TMA może rozwijać się w różnych narządach, przez co obraz kliniczny bywa bardzo bogaty i zróżnicowany. Tym niemniej, powikłania nerkowe obserwowane są w większości

zespołów, co sprawia, że upośledzenie czynności wydalniczej nerek należy do stałych i wiodących objawów klinicznych TMA [14,15].

Wśród zmian morfologicznych stwierdzanych w nerkach chorych z TMA wyróżnia się zmiany aktywne (ostre) i przewlekłe, które można zobrazować przy wykorzystaniu technik mikroskopii świetlnej (MŚ), elektronowej (ME) lub fluorescencyjnej (MF) [16]. Zmiany te zostały opisane poniżej i dla ułatwienia, dodatkowo zestawione w formie tabelarycznej (Tab. III). I tak, do zmian aktywnych obserwowanych w przebiegu TMA zalicza się:

- **Uszkodzenie komórek śródbłonka**, manifestujące się ich obrzękiem (MŚ, ME), utratą fenestracji, odwarstwieniem (odcinkowym lub całkowitym) od błony podstawnej lub lizą komórki (głównie ME). Zmienia to fenotyp śródbłonka na prozakrzepowy poprzez obniżenie jego aktywności fibrynolitycznej, aktywację płytek, zaburzenie równowagi PGI₂/TXA₂, nasilenie uwalniania „olbrzymich” multimerów czynnika von Willebranda oraz ekspresji molekuł adhezyjnych, chemokin, cytokin i czynników transkrypcyjnych, sprzyjając w ten sposób powstawaniu zakrzepów.
- **Zakrzepy** (MŚ) w świetle naczyń krwionośnych, zajmują zwykle segmenty pęczków naczyniowych w kłębuszkach i/lub drobne naczynia

Tabela III

Najczęstsze zmiany histologiczne stwierdzane w poszczególnych strukturach nerki w fazie aktywnej (ostrej) i przewlekłej mikroangiopatii zakrzepowej przy wykorzystaniu technik mikroskopii świetlnej (MŚ), elektronowej (ME) i fluorescencyjnej (MF).

The most frequent histologic lesions found in particular kidney structures in active (acute) and chronic phase of thrombotic microangiopathy using light microscopy, electron microscopy and fluorescence microscopy.

	Faza aktywna	Faza przewlekła
Kłębuszki	<p>MŚ:</p> <ul style="list-style-type: none"> – Obrzęk komórek śródbłonka. – Zakrzepy w świetle kapilar. – Pogrubienie ścian kapilar. – Kłębuszki pozbawione erytrocytów. – Kłębuszki zastoinowe. – Glomerulopatia niedokrwienna ostra. – Mezanგიoliza. – Martwica włóknikowa. <p>MF:</p> <ul style="list-style-type: none"> – Złogi włóknika w miejscach zakrzepów lub martwicy włóknikowej. <p>ME:</p> <ul style="list-style-type: none"> – Uszkodzenie komórek śródbłonka (obrzęk, utrata fenestracji, odwarstwienie od błony podstawnej, liza). – Obrzęk przestrzeni podśródbłonkowej i blaszki rzadkiej wewnętrznej błony podstawnej. – Zakrzepy w świetle kapilar (skupiska erytrocytów/fragmentocytów, płytek krwi oraz złogów włóknika). – Mezanგიoliza. – Martwica włóknikowa. 	<p>MŚ:</p> <ul style="list-style-type: none"> – Podwójne konturowanie ścian kapilar. – Twardnienie mezangium – Twardnienie segmentowe. – Glomerulopatia niedokrwienna przewlekła. – Twardnienie całkowite z następowym zanikiem. <p>MF:</p> <ul style="list-style-type: none"> – Zmiany niecharakterystyczne. <p>ME:</p> <ul style="list-style-type: none"> – Podwójne konturowanie ścian kapilar.
Tętniczki/ Tętnice międzyplacikowe	<p>Obrzęk komórek śródbłonka.</p> <p>Obrzęk błony wewnętrznej.</p> <p>Obecność fragmentocytów w przestrzeni podśródbłonkowej i w błonie wewnętrznej.</p> <p>Martwica włóknikowa.</p>	<p>Bliznowacenie ścian.</p> <p>Proliferacja i nawarstwianie miocytów.</p>
Cewki	<p>Ostre uszkodzenie niedokrwiennie komórek nabłonka.</p> <p>Martwica komórek nabłonka.</p> <p>Walczki erytrocytarne.</p>	<p>Zwyrodnienie.</p> <p>Zanik.</p>
Śródmiaższ	<p>Obrzęk.</p> <p>Ogniskowa martwica.</p> <p>Krwawienie śródmiaższowe.</p>	<p>Włóknienie.</p> <p>Wapnienie.</p>

- tętnicze, zaciskając całkowicie lub częściowo ich światło. Wykorzystanie przeciwciał anty-fibrynowych pozwala w (MF) uwidocznić linijne lub ziarniste złogi włókniaka wzdłuż ścian kapilar kłębuszkowych, śródnaczyniowo w zakrzepach, lub rzadziej w mezangium, którym mogą towarzyszyć złogi IgM i C3, rzadziej IgG, lub IgA (reakcja niespecyficzna). W ME zakrzepy przedstawiają się jako bezpostaciowa osmofilna substancja, w której zatopione są pojedyncze włókna lub pęczki fibryny, mniej lub bardziej liczne płytki krwi, lub ich fragmenty oraz zniekształcone erythrocyty – fragmentocyty.
- **Zgrubienie ścian kapilar kłębuszkowych**, będące konsekwencją uszkodzenia – głównie obrzęku śródbłonka (MŚ) oraz poszerzenia przestrzeni podśródbłonkowej i blaszki rzadkiej wewnętrznej błony podstawnej (głównie ME), w następstwie odkładania w sposób nieuporządkowany bezpostaciowej, ziarnistej substancji o zróżnicowanej gęstości elektronowej pochodzącej z rozpadających się zakrzepów śródnaczyniowych. W przypadku tętniczek i tętnic międzypłacikowych uszkodzenie komórek śródbłonka przybiera podobny charakter jak w przypadku kapilar kłębuszkowych. Ponadto dochodzi do **obrzęku błony wewnętrznej** (MŚ, ME) w następstwie gromadzenia ubogokomórkowej, bezpostaciowej, śluzopodobnej substancji zbudowanej z mukopolisacharydów o typie kwasu hialuronowego, barwiącej się błękitem alcjanu lub toluidyny, natomiast wybarwiająca się bardzo słabo PAS i metodą trójkromową wg Massona, co wskazuje na obecność w niej jedynie niewielkiej liczby włókien kolagenowych. Dodatkowo obserwuje się gromadzenie fragmentocytów w przestrzeni podśródbłonkowej i/lub w błonie wewnętrznej.
 - Obrzęk komórek śródbłonka, poszerzenie przestrzeni podśródbłonkowej prowadzą do **zaciśnięcia światła kapilar kłębuszkowych** (MŚ, ME) i są przyczyną obrazu tzw. kłębuszków pozabawionych erythrocytów. W innych zaś przypadkach, prowadzą do zastoiny erythrocytów w świetle kapilar oraz rozdzicia kapilar, co określa się mianem tzw. kłębuszków zastoinowych.
 - W przypadku pełnej zakrzepicy tętniczki doprowadzającej dochodzi do rozwoju **glomerulopatii niedokrwiennej ostrej** (MŚ, ME), charakteryzującej się zapadaniem światła kapilar z pogrubieniem i pofałdowaniem ich błony podstawnej, obkurczaniem całych pęczków naczyniowych oraz wyraźnym poszerzeniem przestrzeni Bowmana.
 - Najczęstsze zmiany histologiczne stwierdzane w mezangium określa się mianem **mezangiolizy** (MŚ, ME), której istotą jest segmentowy lub całkowity zanik macierzy i komórek mezangium z pseudotętniakowatym poszerze-

niem kapilar kłębuszkowych. Rzadziej stwierdza się obrzęk macierzy, w której gromadzi się drobnoziarnisty lub włóknikowaty elektronowo-gęsty materiał oraz przerost komórek mezangium, bez ich proliferacji, co ostatecznie nadaje mezangium „pseudowłóknikowaty” wygląd.

- **Martwica włóknikowa** (MŚ, ME), to określenie opisujące odkładanie się dużych ilości włókniaka wzdłuż ścian lub w przestrzeni podśródbłonkowej kapilar kłębuszkowych, który barwi się jako PAS dodatnia, bezpostaciowa substancja. W przypadku tętniczek, martwica włóknikowa stwierdzana jest najczęściej na poziomie wnęki naczyniowej kłębuszka, gdzie ogranicza się do zgrubiałej błony wewnętrznej lub też obejmuje błonę środkową i może prowadzić do tętniakowatego poszerzenia naczynia. Gromadzenie włókniaka w ścianie naczyń może być konsekwencją jego przenikania przez uszkodzoną barierę śródbłonkową, wbudowywania zakrzepu w ścianę naczynia lub tworzeniem zakrzepów śródściennie. Poza opisaną wyżej techniką immunofluorescencji, złogi włókniaka można uwidocznnić w reakcji histochemicznej z kwasem fosforowo-wolframowym i hematoksyliną – PTAH.
- Stosunkowo rzadko stwierdza się obecność martwicy kłębuszków lub rozplemu pozawłóknikowego - półksiężycy (głównie MŚ).
- Zakrzepica jest także przyczyną ostrego niedokrwienia tkanki śródmiąższowej i cewek, co manifestuje się odpowiednio: ogniskowym **obrzękiem** lub w przypadkach przebiegających bardzo agresywnie, **martwicą tkanki śródmiąższowej z gromadzeniem komórek zapalnych oraz ostrym uszkodzeniem niedokrwieniem, lub martwicą komórek nabłonka cewek** (głównie MŚ). W niektórych przypadkach stwierdza się także wylewy krwawe w tkance śródmiąższowej oraz wałeczki erythrocytarne w świetle cewek.
- Z kolei, do zmian histologicznych przewlekłych, które można stwierdzić w biopsjach nerek chorych z TMA zalicza się:
 - **Podwójne konturowanie ścian kapilar kłębuszkowych** (MŚ, ME), powstające w następstwie interpozycji, tj. przemieszczenia pobudzonych komórek mezangium do przestrzeni podśródbłonkowej, które wraz z komórkami śródbłonka syntetyzują substancję tworzącą nową warstwę odpowiadającą błonie podstawnej, odkładającą się od strony światła kapilar, a do której uwidocznienia wykorzystuje się barwienie PAS lub srebrzenie metodą Jonesa.
 - **Twardnienie mezangium** (MŚ, ME), powstaje w następstwie gromadzenia bezpostaciowej substancji w miejscach mezangiolizy i może stanowić zmianę izolowaną lub element twardnienia segmentowego.

- **Twardnienie segmentowe kłębuszków nerkowych** (MŚ, ME), polegające na zapadaniu światła kapilar w segmentach pęczków naczyniowych, z odkładaniem się macierzy pozakomórkowej i proliferacją komórek nabłonka trzewnego pokrywających twardniejące segmenty naczyniowe.
 - **Glomerulopatia niedokrwienne przewlekła** (MŚ, ME), polega na obkurczeniu i zapadaniu się całych pęczków naczyniowych, z pogrubieniem, i pofałdowaniem błon podstawnych kapilar, poszerzeniem przestrzeni Bowmana, w której odkłada się kolagen oraz inne białka, co prowadzi do twardnienia całkowitego kłębuszków a następnie do stopniowego ich zaniku.
 - **Bliznowacenie ścian tętniczek i tętnic międzypłacikowych** (MŚ, ME), którego istotą jest odkładanie w błonie wewnętrznej i/lub środkowej ściany naczynia, w miejscach obrzęku śluzopodobnego i martwicy włóknikowej homogennej, bezpostaciowej, PAS-dodatniej substancji z towarzyszącą zwykle redukcją światła.
 - **Proliferacja i nawarstwianie miocytów w warstwie wewnętrznej ściany naczyń tętnicznych** (MŚ, ME) z odkładaniem się włókien łącznotkankowych, którego konsekwencją jest koncentryczne pogrubienie ściany zawężające światło naczynia.
 - **Włóknienie śródmiąższu oraz zwyrodnienie i zanik cewek** (głównie MŚ), są konsekwencją przewlekłego niedokrwienia obszarów zaopatrywanych przez objęte procesem mikroangiopatycznym naczynia. W rzadkich przypadkach można stwierdzić obecność zwapnień odkładających się w ogniskach martwicy.
- Biopsja nerki, mimo iż umożliwia postawienie jednoznacznego rozpoznania TMA, nie jest wykonywana powszechnie, szczególnie w przypadkach, w których obraz kliniczny oraz wyniki badań dodatkowych nie budzą wątpliwości lub też stwierdza się obecność przeciwwskazań do wykonania tej procedury, a to, z uwagi na ograniczoną jej przydatność w różnicowaniu poszczególnych typów mikroangiopatii.

Szczególnej czujności diagnostycznej wymagają jednak przypadki przebiegające podostro lub przewlekłe, gdzie obraz kliniczny nie jest charakterystyczny, a wyniki badań dodatkowych nie są jednoznaczne np.: brak wyraźnej małopłytkowości, brak lub obecność pojedynczych schistocytów w rozmazie krwi obwodowej, dodatni wynik testu Coombsa bezpośredni jak w przypadku HUS w przebiegu infekcji pneumokokowej lub wirusem AH1N1. W tych przypadkach należy zdecydowanie zliberalizować wskazania do wykonania biopsji nerki, ponieważ odkładanie w czasie tej decyzji grozi nieodwracalną utratą czynności wydalniczej nerek.

Rozważając wskazania do wykonania biopsji nerki, nie można także przecenić jej znaczenia w ocenie aktywności procesu chorobowego, stopnia zaawansowa-

nia oraz ewentualnego współwystępowania innych procesów patologicznych, co jest pomocne w podejmowaniu decyzji terapeutycznych i ma znaczenie rokownicze.

Diagnostyka różnicowa

W diagnostyce różnicowej histologicznej TMA należy uwzględnić przede wszystkim te procesy patologiczne, w przebiegu których stwierdza się **mezangio-kapilarny typ uszkodzenia kłębuszków nerkowych**, w tym:

- bionasto-rozplemowe kłębuszkowe zapalenie nerek spowodowane odkładaniem się kompleksów immunologicznych, glomerulopatię towarzyszącą krieglobulinemii, gammapatii monoklonalnej oraz glomerulopatię nerki przeszczepionej, ponadto
- ogniskowe segmentowe włóknienie/twardnienie kłębuszków nerkowych oraz
- schorzenia, w których dominuje zajęcie drobnych naczyń, jak twardzina układowa, nadciśnienie złośliwe czy zapalenie naczyń.

Podsumowanie

- Zmiany histologiczne w przebiegu TMA dotyczą pierwotnie kapilar kłębuszkowych, tętniczek oraz tętnic międzypłacikowych, przybierają formę aktywną i/lub przewlekłą oraz mogą mieć charakter ograniczony lub rozlany.
- Poszczególne zmiany histologiczne występują z różną częstotliwością, nasileniem i w różnych konfiguracjach.
- Współwystępowanie z mikroangiopatią zakrzepową innych procesów patologicznych utrudnia interpretację obrazu histologicznego nerki i wymaga niejednokrotnie szerokiej diagnostyki różnicowej, co uzasadnia konieczność wykonania szeregu barwień, i badań dodatkowych z badaniem immunofluorescencyjnym oraz elektronowomikroskopowym włącznie.

Leczenie atypowego zespołu hemolityczno-mocznicowego

Aktualne zasady postępowania w aHUS wytyczone zostały na podstawie doświadczeń klinicznych, jedno- i wielośrodkowych analiz retrospektywnych a w przypadku celowanej farmakoterapii (ekulizumab) na prospektywnych badaniach bez randomizacji [6,17].

W obecnej praktyce klinicznej terapeutyczna wymiana osocza pozostaje leczeniem wstępnym u prawie wszystkich dorosłych chorych z HUS poza postacią uwarunkowaną obecnością toksyn bakteryjnych (np. Shiga-toksyny). Takie same postępowanie jak w aHUS dotyczy też plamicy zakrzepowej małopłytkowej (TTP), tak więc powinno być ono podjęte jeszcze przed uzyskaniem wyniku badania aktywności ADAMTS13, które umożliwia zróżnicowanie tych postaci [17]. Wlewy świeżo mrożonego osocza i zabiegi plazmaferezy powinny być rozpoczęte niezwłocznie. Retrospektywne analizy pokazały, że wprowadzenie plazmaferezy

w leczeniu aHUS i TTP przyczyniło się do znacznego zmniejszenia śmiertelności w tej chorobie [17]. W związku z tym, jeśli u chorego stwierdza się małopłytkowość bez uchwytnej przyczyny i niedokrwistość hemolityczną, mikroangiopatią (z charakterystyczną obecnością schistocytów w rozmazie krwi obwodowej) leczenie osoczem i jego wymiany są konieczne i powinny być podjęte jak najszybciej.

Należy podkreślić, że z uwagi na brak badań porównawczych z randomizacją oceniających zastosowanie plazmaferezy w leczeniu aHUS obecne zalecenia Amerykańskiej Agencji Aferezy (edycja 7.) nie zalecają zastosowania plazmaferezy w leczeniu mikroangiopatii zakrzepowych uwarunkowanych defektami układu dopełniacza (klasa III, stopień 1c w przypadku mutacji MCP, 2C w innych mutacjach) natomiast metoda ta zalecana jest jako postępowanie pierwszego wyboru (klasa I) w przypadku występowania przeciwciał skierowanych przeciwko czynnikowi H układu dopełniacza [18]. W tym ostatnim przypadku wykazano też skuteczność stosowania rytuksymabu i innych leków immunosupresyjnych [18].

Wymiana osocza (plazmafereza) wydaje się być skuteczniejsza niż podawanie jedynie osocza świeżo mrożonego, jednakże nie przeprowadzono badań porównujących bezpośrednio te strategie [17]. Można zakładać, że podczas plazmaferezy usuwane są dodatkowo różne krążące czynniki mogące być przyczyną procesu chorobowego. Przy wlewach dożylnych dużych ilości osocza należy też zachować ostrożność u chorych z niewydolnością serca i upośledzoną czynnością wydalniczą nerek, u których może dojść do znacznego przeciążenia układu krążenia i obrzęku płuc. Nie ustalono dokładnego schematu prowadzenia plazmaferezy w leczeniu aHUS, jednak najważniejsze wydaje się jak najwcześniejsze rozpoczęcie zabiegów i przeprowadzenie całej ich serii, codziennie lub co drugi dzień zależnie od odpowiedzi chorego. Seria zabiegów obejmuje co najmniej 5 sesji plazmaferez wykonywanych codziennie, a po zwiększeniu liczby płytek powyżej 100000/mm³ i zmniejszeniu liczby schistocytów w rozmazie krwi do poniżej 2% możliwe jest prowadzenie zabiegów plazmaferezy ze zmniejszoną częstością (co drugi dzień lub 1-2 razy w tygodniu). Leczenie to powinno być prowadzone do czasu rozpoczęcia leczenia celowanego lub remisji choroby. Zaleca się w czasie każdego zabiegu wymianę 1,5 objętości osocza (60 ml/kg masy ciała). Uważa się, że stosowanie plazmaferezy i wlewów osocza ma charakter wspomagający w aHUS, gdyż nie usowa przyczyną, jaką są defekty układu dopełniacza. Prowadzenie zabiegu związane jest z występowaniem częstych powikłań, zwłaszcza krwotocznych. W retrospektywnej ocenie skuteczności plazmaferezy przeprowadzonej wtedy gdy ekulizumab był jeszcze niedostępny średni czas prowadzenia leczenia plazmaferezą do

czasu uzyskania remisji hematologicznej wyniósł 11,5 dnia.

Ekulizumab stanowi obecnie jedyną dostępną, celowaną leczenie aHUS [6,19]. Jest to lek dopuszczony do użytku w tym wskazaniu w Unii Europejskiej od 2014 roku. Podawanie ekulizumabu nie podlegało ocenie w prospektywnych, kontrolowanych próbach klinicznych oceniających skuteczność i bezpieczeństwo. Wynikało to przede wszystkim z bardzo rzadkiego występowania choroby i jej zróżnicowanego przebiegu klinicznego. Ekulizumab jest w pełni humanizowaną hybrydą IgG2/IgG4 skierowaną przeciwko ludzkiemu składnikowi dopełniacza C5. Częśćeczka leku została tak zaprojektowana metodami inżynierii genetycznej, aby działanie wcześniejszych elementów kaskady dopełniacza pozostało zachowane podobnie jak eliminacja kompleksów immunologicznych i opsonizacja bakterii. Czas półtrwania leku po podaniu dożylnym wynosi 11 dni. Hamowanie C5 zmniejsza tworzenie kompleksu ataku błonowego złożonego z czynników C5b-C9 stanowiącego kluczowe ogniwo w patogenie niekontrolowanej aktywacji układu dopełniacza w aHUS i uszkodzeń narządów. Poza niezwykle rzadko występującymi postaciami aHUS spowodowanymi defektami enzymatycznymi np. brakiem kinazy ε diacylglicerolu (DGKE) [20] inne przypadki aHUS odpowiadają na leczenie ekulizumabem.

Skuteczność i bezpieczeństwo ekulizumabu w aHUS zostały ocenione w dwóch prospektywnych badaniach i jednym retrospektywnym, które łącznie objęły 67 chorych. Oprócz tego oceniano też długoterminową (do 2 lat) skuteczność leku. Podawanie ekulizumabu prowadziło do poprawy czynności wydalniczej nerek a u części chorych można było nawet zaprzestać dializoterapii. Podawanie ekulizumabu powodowało też remisję hematologiczną choroby.

Prospektywna analiza efektów stosowania tego leku wykazała także, że czas rozpoczęcia jego podawania jest krytyczny dla powrotu czynności nerek lub uniknięcia rozwoju schyłkowej niewydolności nerek. Podjęcie leczenia po 7 dniu od wystąpienia objawów choroby było związane z większym ryzykiem trwałej utraty czynności nerek [21]. Lepsze rokowanie wykazano u młodszych chorych z większą aktywnością dehydrogenazy mleczanowej i mniejszym stężeniem hemoglobiny. W jednym z badań obserwowano też w wyniku leczenia poprawę jakości życia. Skłoniło to część ekspertów do zaproponowania, aby leczenie ekulizumabem było podejmowane jako pierwsza metoda postępowania bez uprzedniego zastosowania plazmaferezy i wlewów osocza.

Leczenie ekulizumabem upośledza czynność układu dopełniacza stanowiącego mechanizm obronny przed zakażeniami bakteryjnymi i dlatego chorzy otrzymujący ten lek powinni być szczepieni przeciwko meningokokom i należy u nich wprowadzić długoterminową ochronę przed zakażeniami. Pomimo,

że leczenie ekulizumabem jest metodą terapii o ugruntowanej skuteczności, istnieją wciąż wątpliwości, czy każdy chory z cechami klinicznymi aHUS powinien być rozważany jako kandydat do leczenia, czy leczenie należy rozpoczynać bez uzyskania wyników badań układu dopełniacza, jak długi powinien być czas terapii i czy można podjąć próbę odstawienia leku po uzyskaniu remisji choroby i po jakim czasie od jej uzyskania [22]. Ostatnie z tych zagadnień wymagają przeprowadzenia dodatkowych badań, które obecnie zostały zainicjowane na wniosek agencji rejestrujących leki.

Terapia wspomagająca jest postępowaniem wielokierunkowym, prowadzonym indywidualnie, zależnym od przebiegu choroby i jej powikłań u danego chorego [6,17]. Obejmuje ona w pierwszej kolejności kontrolę i wyrównywanie zaburzeń wodnych i elektrolitowych typowych dla ostrego uszkodzenia nerek, kontrolę ciśnienia tętniczego i podawanie leków przeciwnadciśnieniowych, zapobieganie i leczenie napadów drgawkowych w przypadkach gdy choroba zajmuje ośrodkowy układ nerwowy oraz dializoterapię w razie wystąpienia ciężkiej niewydolności nerek. W przypadku znacznej niedokrwistości zagrażającej życiu konieczne jest przetoczenie koncentratu krwinek czerwonych. Przetoczenie koncentratu krwinek płytkowych powinno być ograniczone do przypadków aktywnego krwawienia lub konieczności przeprowadzenia doraźnych zabiegów chirurgicznych, nie należy przetaczać płytek krwi gdy ich liczba jest większa niż 10000/mm³. Leczenie i zapobieganie aHUS u biorców przeszczepu zostało omówione w dalszym rozdziale.

Zasady kwalifikacji do programu lekowego „Leczenie atypowego zespołu hemolityczno- mocznicowego”

Powołany przez prezesa NFZ Zespół Koordynacyjny do spraw leczenia atypowego zespołu hemolityczno-mocznicowego, działa zgodnie z regulaminem zatwierdzonym 15.03.2018. Zespół kwalifikuje pacjentów do leczenia w ramach programu lekowego „Leczenie atypowego zespołu hemolityczno-mocznicowego” (ICD-10 D59.3). Kwalifikacja odbywa się zgodnie z opisem programu lekowego [23]. Zespół Koordynujący działa przy ośrodku będącym realizatorem świadczenia zwanym Jednostką Koordynującą, w tym programie jest to Instytut Matki i Dziecka.

Kryteria włączenia umieszczone w programie

Podczas pierwszej kwalifikacji do programu oraz gdy jest to wskazane w opisie programu, udział pacjenta w programie wymaga uzyskania akceptacji za pośrednictwem aplikacji SMPT (System Monitorowania Programów Terapeutycznych) przez Zespół Koordynacyjny do spraw leczenia atypowego zespołu hemolityczno-mocznicowego, powoływany przez Prezesa Narodowego Funduszu Zdrowia. Do czasu aktualizacji aplikacji SMPT, do-

puszcza się udział pacjenta w programie na podstawie akceptacji Zespołu Koordynacyjnego do spraw leczenia atypowego zespołu hemolityczno-mocznicowego, uzyskanej w inny sposób niż za pośrednictwem aplikacji SMPT. Ponadto, gdy jest to zaznaczone w opisie programu, udział pacjenta może wymagać uzyskania indywidualnej zgody Zespołu, o którym mowa powyżej.

Do leczenia ekulizumabem kwalifikowani są pacjenci z atypowym zespołem hemolityczno-mocznicowym:

1. pacjenci z aHUS z następującymi objawami mikroangiopatii zakrzepowej:
 - a. trombocytopenia oraz hemoliza: liczba płytek <150 x 10⁹/L lub ≥25% spadek w stosunku do stanu wyjściowego i podwyższone stężenie LDH lub rozpad krwinek czerwonych (obecność schistocytów) lub niskie stężenie haptoglobiny lub anemia hemolityczna
 - lub
 - biopsja tkankowa potwierdzająca mikroangiopatię zakrzepową
 - oraz
 - b. związane z mikroangiopatią zakrzepową uszkodzenie narządów:
 - zaburzenia czynności nerek potwierdzone stężeniem kreatyniny w surowicy powyżej górnej granicy normy dla wieku lub hemodializa lub białkomocz lub albuminuria
 - lub
 - powikłania pozanerkowe wywołane mikroangiopatią tkankową, takie jak: powikłania sercowo-naczyniowe, neurologiczne, żołądkowo-jelitowe lub płucne
 - lub
2. pacjenci z aHUS, u których stosowana jest plazmafereza/przetoczenie osocza;
3. pacjenci z aHUS zakwalifikowani do przeszczepu nerki;
4. u ww. grup pacjentów z aHUS wymagane są wyniki badań:
 - a. aktywność ADAMTS13 >5%, dla wykluczenia TTP
 - b. negatywny wynik badania STEC (*Shiga-Toxin Escherichia coli*) w teście (PCR) lub hodowli bakteriologicznej;
5. w przypadku kobiet w wieku rozrodczym wymagana jest zgoda na świadomą kontrolę urodzeń w czasie leczenia i w ciągu 5 miesięcy od zastosowania ostatniej dawki ekulizumabu;
6. wykonanie obowiązkowego szczepienia przeciw meningokokom, w przypadku konieczności wdrożenia leczenia przed upływem 2 tygodni po wykonaniu szczepienia przeciw meningokokom – profilaktyka antybiotykowa.

Badania wymagane do kwalifikacji:

1. aktywność ADAMTS13;
2. badanie STEC (PCR lub hodowla bakteriologiczna);
3. wykonanie badania potwierdzającego

- lub wykluczającego ciężę (u kobiet w wieku rozrodczym);
 4. dehydrogenaza mleczanowa całkowita (LDH);
 5. stężenie haptoglobiny (Hp) lub schistocyty;
 6. morfologia krwi z rozmazem;
 7. Test Coombsa;
 8. aminotransferaza asparaginowa (AspAT);
 9. aminotransferaza alaninowa (AlAT);
 10. bilirubina całkowita;
 11. bilirubina frakcje;
 12. fosfataza zasadowa;
 13. badanie ogólne moczu;
 14. stężenie kreatyniny;
 15. stężenie mocznika;
 16. stężenie kwasu moczowego;
 17. w przypadku występowania u pacjentów:
 - a. objawów neurologicznych
 - rezonans magnetyczny z angiografią
 - lub
 - tomografia komputerowa ośrodkowego układu nerwowego;
 - b. objawów ze strony układu pokarmowego
 - amylaza,
 - lipaza,
 - usg jamy brzusznej;
 - c. objawów ze strony układu sercowo-naczyniowego:
 - troponina T lub troponina I,
 - lub
 - EKG
 - lub
 - echo serca
 - lub
 - cewnikowanie serca;
 18. przeciwi ciała przeciw czynnikowi H (anty CFH) – leczenie można wdrożyć w trakcie oczekiwania na wynik badania;
 19. oznaczenie stężenia białek układu dopełniacza w surowicy i najczęstszych mutacji genetycznych – leczenie można wdrożyć w trakcie oczekiwania na wynik badania.
- We wniosku do Komitetu Koordynującego należy podać dokładny dotychczasowy przebieg choroby, metody leczenia, w tym plazmaferezy, stopień uszkodzenia nerek, objawy TMA ze strony innych układów i narządów (układ pokarmowy, układ oddechowy, układ krążenia, CUN, uszkodzenie wątroby). Dla wykluczenia wtórnych postaci zespołu hemolityczno-mocznicowego konieczne są informacje o współistniejących chorobach, takich jak nadciśnienie złośliwe, choroby autoimmunologiczne (SLE, skleroderma, zespół antyfosfolipidowy), nowotwory, stan po przeszczepieniu komórek krwiotwórczych lub innych niż nerki narządów, stosowanie leków, które mogą powodować HUS. Do wniosku należy dołączyć epikryzę zawierającą wywiad chorobowy, dotychczasowy przebieg choroby, uzasadnienie rozpoznania (próba wykluczenia wtórnych postaci HUS), dotychczasowe leczenie i jego wynik, aktualny stan pacjenta, uzasadnienie zastosowania ekulizumabu według lekarza prowadzącego i wniosku o ekulizumab.

Kryteria wyłączenia

1. ciąża – jeśli dalsze leczenie nie jest bezwzględnie konieczne;
2. karmienie piersią;
3. wystąpienie ciężkich działań niepożądanych związanych z lekiem;
4. nadwrażliwość na ekulizumab, białka mysie lub substancje pomocnicze;
5. niestosowanie się pacjenta do zaleceń lekarskich;
6. wycofanie przez pacjenta zgody na leczenie.

Określenie czasu leczenia w programie

1. Kryteria kwalifikacji i wyłączenia z programu określają czas leczenia w programie.
2. Zespół koordynacyjny ds. leczenia atypowego zespołu hemolityczno-mocznicowego podejmuje decyzje o możliwości czasowego przerwania profilaktycznego leczenia ekulizumabem po 6 miesiącach leczenia u chorych z niższym ryzykiem nawrotu choroby, u których uzyskano remisję objawów i powrót prawidłowej funkcji narządów wewnętrznych.

Chorzy, u których konieczne jest ponowne włączenie leczenia po decyzji Zespołu koordynacyjnego ds. leczenia atypowego zespołu hemolityczno-mocznicowego będą włączani do programu bez konieczności ponownej kwalifikacji

Monitorowanie leczenia

1. W czasie leczenia początkowego (tj. przez pierwsze 4 tygodnie) monitorowanie leczenia obejmuje wkonywanie raz w tygodniu badań wyszczególnionych jako pozycje 4 - 17 w części badania przy kwalifikacji. Badanie wyszczególnione jako pozycja 18 – do decyzji lekarza prowadzącego.
2. Począwszy od 5 tygodnia monitorowanie leczenia opisane w pkt 1 odbywa się co 2 tygodnie.
3. Po upływie 3 miesięcy monitorowanie leczenia opisane w pkt 1 odbywa się raz w miesiącu.
4. Po upływie 1 roku leczenia monitorowanie leczenia opisane w pkt 1 odbywa się raz na 3 miesiące.

Monitorowanie programu

- 1) gromadzenie w dokumentacji medycznej pacjenta danych dotyczących monitorowania leczenia i każdorazowe ich przedstawianie na żądanie kontrolera Narodowego Funduszu Zdrowia;
- 2) uzupełnienie danych zawartych w rejestrze (SMPT) dostępnym za pomocą aplikacji internetowej udostępnionej przez OW NFZ, z częstotliwością zgodną z opisem programu oraz na zakończenie leczenia;
- 3) przekazywanie informacji sprawozdawczo-rozliczeniowych do NFZ: informację przekazuje się do NFZ w formie papierowej lub w formie elektronicznej, zgodnie z wymaganiami opublikowanymi przez Narodowy Fundusz Zdrowia. Dawkowanie preparatu ekulizumab zgodnie z aktualną Charakterystyką Produktu Leczniczego [24].
Ośrodki prowadzące program lekowy aHUS dla dorosłych wymieniono w tabeli IV.

HUS po przeszczepieniu narządów i tkanek, polekowe postaci HUS

Częstość występowania TMA w nerce przeszczepionej oceniana jest na 4-14%. TMA może rozwinąć się od kilku dni do wielu lat po transplantacji, jednak najczęściej 3-6 miesięcy po przeszczepieniu nerki (w tym okresie stosowane są wysokie dawki inhibitorów kalcyneuryny CNI). W ponad połowie przypadków u biorców nerki TMA jest ograniczona do zmian w przeszczepie bez ogólnoustrojowej manifestacji klinicznej. Obserwuje się jedynie pogorszenie czynności przeszczepu i kontroli ciśnienia tętniczego. Rzadziej pacjenci prezentują klasyczne objawy mikroangiopatycznej niedokrwistości hemolitycznej (obniżone stężenie Hb, haptoglobiny, podwyższone stężenie LDH, obecność schistocytów we krwi obwodowej), bezwzględną lub względną trombocytopenię, ostre uszkodzenie nerek [25,26].

TMA w nerce przeszczepionej może być spowodowana przez:

Nawrót TMA

- Nawrót atypowego zespołu hemolityczno-mocznicowego

- Nawrót TTP
- Nawrót TMA związany z występowaniem autooprzeciwciał lub chorób autoimmunologicznych.
 - anty-H, anty-ADAMTS13
 - toczeń rumieniowaty układowy, skleroderma z obecnością lub bez przeciwciał antyfosfolipidowych, zespół antyfosfolipidowy

TMA de novo w nerce przeszczepionej

- aHUS de novo
- Inhibitory kalcyneuryny
- Inhibitory mTOR
- Odrzucanie przeszczepu zależne od przeciwciał (AMR)
- Zakażenia wirusowe (CMV, HCV, parwovirus B19, BKV, HCV)
- Leki przeciwwirusowe (rybawiryna, interferon), anty-VEGF
- Glomerulopatia C3 jako przyczyna schyłkowej niewydolności nerek własnych, jeśli zmiana fenotypu po transplantacji na aHUS
- Ciąża

Nawrót aHUS po transplantacji

Ryzyko nawrotu aHUS zależy od rodzaju mutacji genów regulujących układ dopełniacza (tabela V). Ogólna częstość nawrotu wynosi 60%, nieleczony aHUS prowadzi w 90% do utraty przeszczepu, u 80% biorców w pierwszym roku po transplantacji. Nawrót aHUS cechuje się nagłym początkiem, zazwyczaj we wczesnym okresie po transplantacji, objawowym przebiegiem anemii hemolitycznej, manifestacją pozanerkową w 20% przypadków. Czynniki sprzyjające rozwojowi aHUS są uszkodzenie niedokrwienno-reperfuzyjne, zakażenia wirusowe, leki, w tym immunosupresyjne. Należy jednak podkreślić, że niestosowanie inhibitorów kalcyneuryny nie zapobiega nawrotowi aHUS. Obecnie w schematach immunosupresji u biorców z wywiadem aHUS stosowany jest takrolimus w zredukowanych dawkach. U pacjenta z aHUS w wywiadzie zabieg transplantacji nerki należy odroczyć o co najmniej 6 miesięcy (opisywany jest późny powrót czynności nerek po leczeniu ekulizumabem), wymagana jest remisja objawów pozanerkowych i niedo-

Tabela IV

Ośrodki prowadzące program lekowy z ekulizumabem dla dorosłych w Polsce (kwiecień 2019 roku).

The centers running a drug program with eculizumab for adults in Poland (April 2019).

Instytut Transplantologii, Klinika Medycyny Transplantacyjnej, Nefrologii i Chorób Wewnętrznych, Warszawski Uniwersytet Medyczny
Katedra i Klinika Nefrologii, Transplantologii i Chorób Wewnętrznych, Uniwersytet Medyczny im. K. Marcinkowskiego, Poznań
Klinika Nefrologii, Transplantologii i Chorób Wewnętrznych, Gdański Uniwersytet Medyczny
Klinika Nefrologii, Hipertensjologii i Chorób Wewnętrznych, Uniwersytet Warmińsko-Mazurski
Klinika Nefrologii, Transplantologii i Chorób Wewnętrznych, Samodzielny Publiczny Szpital Kliniczny nr 2, Szczecin
I Klinika Nefrologii i Transplantologii z Ośrodkiem Dializ, Uniwersytet Medyczny, Białystok
Katedra i Klinika Nefrologii, Transplantologii i Chorób Wewnętrznych, Samodzielny Publiczny Szpital Kliniczny im. A. Mielęckiego, Katowice
Klinika Nefrologii, Hipertensjologii i Transplantologii Nerek, Centrum Kliniczno-Dydaktyczne, Uniwersytet Medyczny w Łodzi
Katedra i Klinika Nefrologii i Medycyny Transplantacyjnej, Uniwersytet Medyczny we Wrocławiu
Klinika Nefrologii, Nadciśnienia Tętniczego i Chorób Wewnętrznych, Szpital Uniwersytecki nr 1 im. A. Jurasza, Bydgoszcz

Tabela V

Ryzyko ESRD, zgonu, nawrotu po transplantacji w zależności od stwierdzonych mutacji genów układu dopełniacza.

The risk of ESRD, death, relapse after transplantation depending on mutations found in the genes of the complement system.

Gen	Ryzyko zgonu lub ESRD w pierwszym roku od rozpoznania	Ryzyko nawrotu	Ryzyko zgonu lub ESRD w ciągu 3-5 lat	Ryzyko nawrotu po transplantacji
CFH lub CFH-CFHR1/3 hybrydy	50-70%	50%	75%	75-90%
CFI	50%	10-30%	50-60%	40-80%
MCP	0-6%	70-90%	6-38%	<20%
C3	60%	50%	75%	40-70%
CFB	50%	3/3	75%	100%
THBD	50%	30%	54%	?
Anty-FH	30-40%	40-60%	35-60%	Zależy od miana anty-FH
MCP w kombinacji z CFH lub CFI lub mutacje C3	30-40%	50%	50%	50-60%

krwistości hemolitycznej. Leczenie nawrotu aHUS polega na stosowaniu ekulizumabu, w przypadku niedostępności leku terapię należy rozpocząć od zabiegów plazmaferezy. Postępowanie profilaktyczne po transplantacji zależy od ryzyka nawrotu aHUS i zostało przedstawione w tabeli VI. W przypadku patogennych mutacji stosuje się ekulizumab. Czas leczenia aHUS po transplantacji ekulizumabem nie został określony. Sugeruje się stosowanie minimalnej skutecznej dawki blokującej układ dopełniacza poprzez redukcję dawek lub wydłużenie odstępów pomiędzy dawkami. Zaleca się utrzymanie poziomu CH50 <10%, AH50 <10%, poziomu ekulizumabu >100 µg/ml. Pacjenci, którzy stracili poprzedni przeszczep z powodu nawrotu aHUS nie są dobrymi kandydatami do odstawienia leku. W innych sytuacjach odstawienie leku można rozważyć po co najmniej 6-12 miesiącach leczenia i co najmniej 3 miesiącach normalizacji lub stabilizacji czynności nerki. U dializowanych otrzymujących ekulizumab wskazane jest utrzymanie leczenia przez 4-6 miesięcy (powolna regresja zmian), pomocne jest wykonanie biopsji nerki i ocena stopnia zmian nieodwracalnych. W erze przed ekulizumabem w przypadkach defektu białek produkowanych głównie w wątrobie (FH, FI, HB, C3) pacjentów kwalifikowano do jednoczesowego przeszczepienia nerki i wątroby [27, 28].

TMA *de novo* po transplantacji jest heterogenną grupą schorzeń o różnej patogenie związanej z różnymi czynnikami etiologicznymi. U biorców przeszczepu z TMA często stwierdza się aktywację układu dopełniacza, również u osób bez obecności mutacji genów regulatorowych układu dopełniacza.

aHUS zależny od dopełniacza, pojawiający się *de novo* po transplantacji może w rzeczywistości być nawrotem choroby nie zdiagnozowanej w nerkach własnych. Uważa się, że część przypadków, zwłaszcza u ludzi młodych, jest rozpoznawana jako nadciśnienie złośliwe. Istnieją także doniesienia o rozwoju aHUS *de novo* po transplantacji u osób predysponowanych genetycznie, ze względu na obecność szeregu czynników nasilających aktywację

układu dopełniacza, takich jak uszkodzenie niedokrwiennie-reperfuzyjne, leki immunosupresyjne, zakażenia wirusowe, proces odrzucania [29]. Le Quinterec wśród biorców z *de novo* TMA po transplantacji mutacje genów układu dopełniacza stwierdził w 26% przypadków [30].

Inhibitory kalcyneuryny (cyklosporyna, takrolimus) mogą być przyczyną rozwoju TMA po transplantacji, aczkolwiek uważa się, że same CNI nie są wystarczającym czynnikiem wywołującym, gdyż 95% biorców leczonych CNI nigdy nie rozwija TMA. CNI poprzez nasilenie wazokonstrykcji sprzyjają uszkodzeniu śródbłonka naczyń nerki przeszczepionej, a ich działanie aktywujące płytki, prozakrzepowe i antyfibrynolityczne sprzyja TMA, zwłaszcza w sytuacjach uszkodzonego śródbłonka przez proces niedokrwiennie-reperfuzyjny czy ostre odrzucanie. CsA w badaniach doświadczalnych indukuje uwalnianie z komórek śródbłonka mikrocząstek aktywujących układ dopełniacza. Dane USRDS wykazują, że częstość TMA była większa u biorców nie leczonych CsA, w porównaniu z leczonymi, niestosowanie CNI nie zapobiegało nawrotowi aHUS a odstawienie CNI w przypadku rozwoju TMA nie poprawiało przeżywalności przeszczepu. Chorzy otrzymujący mTORi prezentują duże ryzyko rozwoju TMA, gdyż leki te hamują proliferację i regenerację śródbłonka. Nasilone ryzyko występuje przy skojarzonym stosowaniu CNI i mTORi. Bezpiecznym lekiem w TMA jest belatacept, w Polsce niedostępny. Postępowanie w TMA spowodowanym prawdopodobnie CNI lub mTORi nie jest ustalone. Część doniesień opisuje poprawę po odstawieniu CNI, zmianie jednego CNI na drugi lub na mTORi albo redukcji dawki CNI, inni autorzy nie stwierdzali korzyści z takiego postępowania. W przypadkach mikroangiopatycznej anemii hemolitycznej stosuje się plazmaferezy. Optymalnym postępowaniem jest odstawienie CNI/mTORi i włączenie belataceptu dla zapewnienia adekwatnej, bezpiecznej immunosupresji. Można także stosować terapię dwulekową z dużą dawką MMF (do 3,0 g/dobę) i podwyższoną prednizonu. W przypadkach braku poprawy lub zależności od plazmaferez podejmuje się próby

stosowania ekulizumabu, bez względu na obecność lub nie genetycznego defektu dopełniacza [25,31].

TMA jest jednym z kryteriów histopatologicznych rozpoznania ostrego odrzucania zależnego od przeciwciał (klasyfikacja Banff 2013). Odrzucanie humoralne związane jest z uszkodzeniem śródbłonka naczyniowego przeszczepu i odgrywa istotną rolę w rozwoju TMA. Satokars i wsp. w 55% przypadków TMA stwierdził cechy AMR w biopsji nerek [32]. Dane literaturowe wskazują, że TMA towarzysząca AMR pogarsza rokowanie co do funkcji przeszczepu w porównaniu z występowaniem samego AMR. Leczenie obejmuje pulsę glikokortykosteroidów, podwyższenie immunosupresji podstawowej, plazmaferezy, IVIG, w drugim rzucie rytuksymab, tymoglobulinę, bortezomib. W ciężkich przypadkach lub opornych na zastosowane leczenie można rozważyć leczenie ekulizumabem [33].

TMA po przeszczepieniu komórek krwiotwórczych opisywany jest w 10-40% przypadków allogenicznych transplantacji i związana jest z wysoką śmiertelnością od 21% do 75%. Wiele czynników przyczynia się do rozwoju TMA po transplantacji szpiku takich jak: CNI, choroba przeszczep przeciw gospodarzowi, niezgodność w układzie HLA pomiędzy dawką i biorcą, chemioterapia, radioterapia, zakażenia. Opisywane są także nieliczne przypadki aHUS związanego z mutacjami regulatorów układu dopełniacza. Nie ma optymalnej terapii TMA po przeszczepieniu szpiku. Opisywano skuteczność ekulizumabu, brak jest jednak perspektywnych badań [17].

TMA polekowe

Wystąpienie TMA opisano po zastosowaniu wielu leków. Patomechanizm jego powstawania może być związany z reakcją immunologiczną i wytwarzaniem przeciwciał lub bezpośrednim toksycznym działaniem leku uszkodzającym śródbłonek. Przykładowo powstanie TMA mogą indukować zależne od chininy przeciwciała przeciwko śródbłonom, płytkom krwi i leukocytom. Bezpośrednie toksyczne działanie na śródbłonek, zależne od dawki leku wywierają leki anty-VEGF (bewacizumab,

sunitinib), interferon alfa i beta, chemioterapeutyki (gemcitabine, mitomycin), kokaína. Tiklopidyna indukuje przeciwciała anty ADAMTS13 i rozwój TTP [17]. Powstawanie TMA w toku leczenia lekami immunosupresyjnymi (np. inhibitorami kalcyneuryny) opisano już powyżej.

Specyfika aHUS u dzieci

Atypowy zespół hemolityczno-mocznicowy (aHUS) należy do mikroangiopatii zakrzepowych. U dzieci, tak samo jak i u osób dorosłych, jest chorobą ultrazadką i wymaga pilnego postępowania diagnostycznego oraz konieczności natychmiastowego leczenia w celu uniknięcia nieodwracalnego uszkodzenia narządów lub śmierci. aHUS występuje u 5-10% dzieci z rozpoznaniem HUS. W Polsce według prowadzonego Rejestru HUS u dzieci częstość ta jest większa i wynosi 35%. Choroba ma przebieg nawrotowy. W naturalnym jej przebiegu dochodzi do nawrotu u 50% dzieci, które zachowały czynność własnych nerek. Niekontrolowana aktywacja układu dopełniacza z powodu nieprawidłowości genetycznych białek regulatorowych, m.in. w najcięższej postaci czynnika H (CFH) lub obecne autoprzeciwciała przeciwko CFH, prowadzą do nadmiernej aktywacji składowej C5, tworzenia końcowego kompleksu dopełniacza (TCC) i kolejno lizy komórek śródbłonna naczyniowego [34-36]. Częstość występowania aHUS u dzieci i u dorosłych jest porównywalna (2/10⁶ u osób dorosłych i 3,3/10⁶ u dzieci) [36-38]. U dzieci aHUS występuje również z jednakową częstością u dziewcząt i chłopców. Obraz fenotypowy aHUS jest zróżnicowany w zależności od stopnia zajęcia narządów w tym ośrodkowego układu nerwowego,

przewodu pokarmowego, kardiomiopatii niedokrwiennej, zmian płucnych, zmian martwiczych na skórze, uszkodzenia narządu wzroku. U około 5% pacjentów z aHUS występuje niewydolność wielonarządowa [39]. Należy pamiętać, że w wieku rozwojowym aHUS wpływa ponadto na upóźnienie rozwoju dzieci.

W populacji pediatrycznej najczęstszą postacią HUS jest zakażenie szczepami *Escherichia coli*, produkującymi Shiga-toksynę (werotoksynę) związane z ekspresją receptorów (Gb3) i brakiem przeciwciał dla Shiga – toksyny tzw. „typowy” HUS [34].

Rozpoznanie aHUS odbywa się na zasadzie wykluczenia innych przyczyn HUS. Przyczyną mikroangiopatii zakrzepowej u dzieci może być wrodzona zakrzepowa plamica małopłytkowa w przebiegu mutacji genu *ADAMTS13*, powodująca niedobór proteiny *ADAMTS13* poniżej 5% (ang. a disintegrin and metalloprotease thrombospondin 13) rozkładającej multimery czynnika von Willebranda, tzw. zespół Upshaw-Shulmana [2,34,40]. U dzieci kolejną postacią HUS jest wrodzone zaburzenie metabolizmu kobalaminy, dziedziczone w sposób autosomalny recesywny. Potwierdzeniem tej formy HUS jest obecność wysokiego stężenia homocysteininy i niskiego stężenia metioniny w osoczu oraz podwyższone stężenie kwasu metylomalonowego w osoczu i w moczu. Należy wziąć również pod uwagę w różnicowaniu możliwość wystąpienia innych infekcji jako czynnika sprawczego HUS, w tym zakażenia *Streptococcus pneumoniae*, zakażenia wirusem grypy oraz działania leków.

Wczesne potwierdzenie aHUS jest często trudne. Pomocnymi są badania

układu dopełniacza, które mogą wykryć autoprzeciwciała przeciwko czynnikiowi H lub wykazać niskie stężenia czynnika H, I lub C3 lub niską aktywność MCP (CD46) na leukocytach. Dane ze światowego rejestru wskazują, że aHUS u dzieci z przeciwciałami anty-CFH występuje najczęściej pomiędzy 6 a 17 rokiem życia, rzadko w wieku niemowlęcym [2]. U większości chorych z przeciwciałami anty H występuje homozygotyczna delecja w genach CFHR1-3. Badania genetyczne potwierdzają mutację genów związanych z białkami układu dopełniacza u około 40-60% chorych z aHUS. Ujemne wyniki badań genetycznych nie wykluczają tej etiologii [44].

Do niedawna jedynym leczeniem aHUS było stosowanie terapeutycznych wymian osocza lub powtarzanych infuzji w celu usunięcia przeciwciał i zastąpienia niedoboru czynników regulatorowych układu dopełniacza. Od czasu zastosowania ekulizumabu w leczeniu aHUS u dzieci zazwyczaj nie dochodzi do kolejnych nawrotów i zahamowana jest aktywność choroby w zakresie nerek i innych narządów [36]. Badania kliniczne wykazały, że u dzieci dochodzi do znaczniejszej poprawy wartości przesączania kłębuszkowego (GFR) przy wczesnym zastosowaniu ekulizumabu w porównaniu do pacjentów dorosłych [42]. Ekulizumab umożliwia również bezpieczne przeszczepienie nerki u dzieci, u których doszło do ich schyłkowego uszkodzenia w wyniku aHUS. Leczenie tym lekiem jest najdroższą terapią w specjalności nefrologia dziecięca i w wielu krajach ekulizumab jest dostępny w ramach specjalnych programów.

Dawkowanie ekulizumabu u dzieci zgodnie z charakterystyką produktu lecz-

Tabela VI
Profilaktyka nawrotu aHUS po przeszczepieniu, stratyfikacja ryzyka.
Prevention of aHUS relapse after transplantation, risk stratification.

<p>Wysokie ryzyko 50-100% W wywiadzie wczesny nawrót Patogenne mutacje układu dopełniacza</p>	<p>Profilaktyka ekulizumabem od dnia transplantacji</p>
<p>Umiarkowane ryzyko Nie stwierdzono mutacji Izolowana mutacja CFI Mutacja genu dopełniacza o nieznanym znaczeniu Utrzymujące się niskie miano anty-FH</p>	<p>Profilaktyka ekulizumab lub wymiana osocza – decyzja zależy od polityki ośrodka</p>
<p>Niskie ryzyko <10% Izolowana mutacja MCP Utrzymujący się negatywny wynik anty-FH</p>	<p>Bez profilaktyki</p>

Tabela VII
Dawkowanie ekulizumabu u dzieci i młodzieży z PNH i aHUS o masie ciała poniżej 40 kg [51].
Dosage of eculizumab in children and adolescents with body mass below 40 kg.

Masa ciała	Faza leczenia początkowego	Faza leczenia podtrzymującego
	Ekulizumab podaje się wyłącznie we wlewie dożylnym	
> 40kg	Dawka 900 mg co tydzień przez pierwsze 4 tygodnie	Dawka 1200 mg w 5 tygodniu, a następnie dawka 1200 mg co 2 tygodnie
Od 30 do ≤ 40 kg	Dawka 600 mg co tydzień przez pierwsze 2 tygodnie	Dawka 900 mg w 3 tygodniu; następnie 900 mg co 2 tygodnie
Od 20 do ≤ 30 kg	Dawka 600 mg co tydzień przez pierwsze 2 tygodnie	Dawka 600 mg w 3 tygodniu; następnie 600 mg co 2 tygodnie
Od 10 do ≤ 20 kg	Dawka 600 mg w 1 tygodniu	Dawka 300 mg w 2 tygodniu; następnie 300 mg co 2 tygodnie
Od 5 do ≤ 10 kg	Dawka 300 mg w 1 tygodniu	Dawka 300 mg w 2 tygodniu; następnie 300 mg co 3 tygodnie

niczego (patrz tabela VII) zależy od masy ciała i obejmuje fazę leczenia początkowego, a następnie fazę leczenia podtrzymującego. U dzieci o masie ciała powyżej 40 kg dawkowanie jest takie samo jak u osób dorosłych. Lek stosowany jest raz na 2 tygodnie; jedynie u najmniejszych dzieci (o masie ciała 5-10 kg) lek podawany jest raz na 3 tygodnie.

Zgodnie z aktualnymi wytycznymi leczenie powinno być długoterminowe, do końca życia. W chwili obecnej trwają badania nad indywidualizacją dawkowania oraz długości leczenia ekulizumabem. Publikowane są doniesienia o możliwości wcześniejszego przerwania leczenia w wybranych przypadkach z zachowaniem ścisłego nadzoru i ponownej terapii w przypadku nawrotu [37].

Ze względu na mechanizm działania ekulizumab powoduje zwiększenie wrażliwości na zakażenia szczepami bakterii otoczkowych m.in. *Neisseria meningitidis* i wystąpienia posocznicy meningokokowej. Przed rozpoczęciem leczenia dzieci powinny być zaszczepione przeciw meningokokom o serotypach A, C, Y, W 135 i B. U dzieci szczepionych dodatkowo zalecana jest profilaktyka antybiotykowa. Niezbędne są również szczepienia przeciwko pneumokokom i *Haemophilus influenzae*, które aktualnie jako szczepienia obowiązujące znajdują się w kalendarzu szczepień. Rodzice muszą być przeszkoleni i umieć rozpoznać wczesne objawy infekcji meningokokowej [36].

W trakcie leczenia ekulizumabem w odstępach 14-dniowych +/- 2 dni dzieci są kontrolowane w celu wykrycia objawów mikroangiopatii – włączając ocenę stężenia hemoglobiny, liczby płytek krwi, stężenia kreatyniny oraz aktywności LDH. Szczegółowe zalecenia postępowania z dzieckiem z aHUS są szerzej omawiane w oddzielnych publikacjach.

Informacja dodatkowa

Poszczególne części zaleceń zostały opracowane przez następujących autorów: Mikroangiopatie zakrzepowe – klasyfikacja, patogenеза, obraz kliniczny (A. Dębska-Słizień), diagnostyka laboratoryjna (T. Stompór), diagnostyka histopatologiczna (H. Karkoszka), leczenie celowane i wspomagające (M. Nowicki, T. Hołub), zasady kwalifikacji do programu lekowego (M. Durlik), HUS po przeszczepieniu narządów i tkanek, polekowe postaci HUS (M. Durlik), specyfika aHUS w wieku dziecięcym (M. Szczepańska, A. Żurowska).

Piśmiennictwo

1. Azoulay E, Knoebl P, Garnacho-Montero J, Rusinova K, Galstian G. et al: Expert statements on the standard of care in critically ill adult patients with atypical hemolytic uremic syndrome. *Chest* 2017; 152: 424-434.
2. Schaefer F, Ardisino G, Ariceta G, Fakhouri F, Scully M. et al: Clinical and genetic predictors of atypical hemolytic uremic syndrome phenotype and outcome. *Kidney Int*. 2018, 94: 408-418.
3. Kato H, Nangaku M, Hataya H, Sawai T, Ashida A. et al: Clinical guides for atypical hemolytic uremic syndrome in Japan. *Clin Exp Nephrol*. 2016; 20: 536-543.

4. Wijnsma KL, Ter Heine R, Moes DJAR, Lange-meijer S, Schols SEM. et al: Pharmacology, pharmacokinetics and pharmacodynamics of eculizumab, and possibilities for an individualized approach to eculizumab. *Clin Pharmacokinet*. 2019.
5. Bu F, Zhang Y, Wang K, Borsa NG, Jones MB. et al: Genetic analysis of 400 patients refines understanding and implicates a new gene in atypical hemolytic uremic syndrome. *J Am Soc Nephrol*. 2018; 29: 2809-2819.
6. Raina R, Krishnappa V, Blaha T, Kann T, Hein W. et al: Atypical hemolytic-uremic syndrome: an update on pathophysiology, diagnosis and treatment. *Ther Apher Dial*. 2019; 23: 4-21.
7. Bommer M, Wöflle-Guter M, Bohl S, Kuchenbauer F: The differential diagnosis and treatment of thrombotic microangiopathies. *Dtsch Arztebl Int*. 2018; 115: 327-334.
8. Scully M, Hunt BJ, Benjamin S, Liesner R, Rose P. et al: Guidelines on the diagnosis and management of thrombotic thrombocytopenic purpura and other thrombotic microangiopathies. *Br J Haematol*. 2012; 158: 323-335.
9. Pawłowska A, Perkowska-Ptasińska A, Stompór T: Mikroangiopatie zakrzepowe. *Nefrol Dial Pol*. 2016; 20: 115-120.
10. Coppo P, Schwarzinger M, Buffet M, Wynckel A, Clabaut K. et al: Predictive features of severe acquired ADAMTS13 deficiency in idiopathic thrombotic microangiopathies: the French TMA reference center experience. *PLoS One*. 2010; 5: e10208.
11. Fox LC, Cohney SJ, Kausman JY, Shortt J, Hughes PD. et al: Consensus opinion on diagnosis and management of thrombotic microangiopathy in Australia and New Zealand. *Nephrology (Carlton)* 2018; 23: 507-517.
12. Sridharan M, Go RS, Willrich MAV: Atypical hemolytic uremic syndrome: review of clinical presentation, diagnosis and management. *J Immunol Methods*. 2018; 461: 15-22.
13. Sridharan M, Go RS, Abraham RS, Fervenza FC, Sethi S. et al: Diagnostic utility of complement serology for atypical hemolytic uremic syndrome. *Mayo Clin Proc*. 2018; 93: 1351-1362.
14. Campistol JM, Arias M, Ariceta G, Blasco M, Espinosa L. et al: An update for atypical haemolytic uraemic syndrome: diagnosis and treatment. *Nefrologia* 2015; 35: 421-447.
15. Laszik ZG, Silva FG: Hemolytic uremic syndrome, thrombotic thrombocytopenic purpura, and other thrombotic microangiopathies. In: Jannette JC, Olson JL, Schwartz MM (eds.): *Heptinstall's Pathology of the kidney*. Lippincott, Williams and Wilkins, Philadelphia. 6th Edition, 2007: 701-764.
16. Lusco MA, Fogo AB, Najafian B, Alpers CE: *AJKD atlas of renal pathology: Thrombotic microangiopathy*. *Am J Kidney Dis*. 2016; 68.
17. Fakhouri F, Zuber J, Frémeaux-Bacchi V, Loirat C: Haemolytic uraemic syndrome. *Lancet* 2017; 390: 681-696.
18. Schwartz J, Padmanabhan A, Aqui N, Balogun RA, Connelly-Smith L. et al: Guidelines on the use of therapeutic apheresis in clinical practice—evidence-based approach from the writing committee of the American Society for Apheresis: the seventh special issue. *J Clin Apher*. 2016; 31: 149-162.
19. De Vriese AS, Sethi S, Van Praet J, Nath KA, Fervenza FC: Kidney disease caused by dysregulation of the complement alternative pathway: an etiologic approach. *J Am Soc Nephrol*. 2015; 26: 2917-2929.
20. Challis RC, Ring T, Xu Y, Wong EK, Flossmann O. et al: Thrombotic microangiopathy in inverted formin 2-mediated renal disease. *J Am Soc Nephrol*. 2017; 28: 1084-1091.
21. Walle JV, Delmas Y, Ardisino G, Wang J, Kincaid JF, Haller H: Improved renal recovery in patients with atypical hemolytic uremic syndrome following rapid initiation of eculizumab treatment. *J Nephrol*. 2017; 30: 127-134.
22. Olson SR, Lu E, Sulpizio E, Shatzel JJ, Rueda JF, DeLoughery TG: When to stop eculizumab in complement-mediated thrombotic microangiopathies. *Am J Nephrol*. 2018; 48: 96-107.
23. Leczenie atypowego zespołu hemolityczno-mocznicowego (ahus) [online]. Ministerstwo Cyfryzacji. <https://www.gov.pl/documents/292343/436711/b.95.-nowy-od-01.01.2018.docx/ff1f7b74-d30f-6989-da24-90d510cf006a> [dostęp: 08 kwietnia 2019].
24. Charakterystyka produktu leczniczego – Soliris [online]. Komisja Europejska https://ec.europa.eu/health/documents/community-register/2017/20170814138449/ann_138449_pl.pdf [dostęp: 08 kwietnia 2019].
25. Garg N, Rennke HG, Pavlakis M, Zandi-Nejad K: De novo thrombotic microangiopathy after kidney transplantation. *Transplant Rev. (Orlando)* 2018; 32: 58-68.
26. Brocklebank V, Wood MK, Kavanagh D: Thrombotic microangiopathy and the kidney. *Clin J Am Soc Nephrol*. 2018; 13: 300-317.
27. Abbas F, El Kossi M, Kim JJ, Sharma A, Halawa A: Thrombotic microangiopathy after renal transplantation: Current insights in de novo and recurrent disease. *World J Transplant*. 2018; 8: 122-141.
28. Goodship TH, Cook HT, Fakhouri F, Fervenza FC, Frémeaux-Bacchi V. et al: Atypical hemolytic uremic syndrome and C3 glomerulopathy: conclusions from a "Kidney Disease: Improving Global Outcomes" (KDIGO) Controversies Conference. *Kidney Int*. 2017; 91: 539-551.
29. Nadasdy T: Thrombotic microangiopathy in renal allografts: the diagnostics challenge. *Curr Opin Organ Transplant*. 2014; 19: 283-292.
30. Le Quintrec M, Zuber J, Moulin B, Kamar N, Jablonski M. et al: Complement genes strongly predict recurrence and graft outcome in adult renal transplant recipients with atypical hemolytic and uremic syndrome. *Am J Transplant*. 2013; 13: 663-675.
31. Abbas F, El Kossi M, Kim JJ, Shaheen IS, Sharma A, Halawa A: Complement-mediated renal diseases after kidney transplantation – current diagnostic and therapeutic options in de novo and recurrent diseases. *World J Transplant*. 2018; 8: 203-219.
32. Satoskar AA, Pelletier R, Adams P, Nadasdy GM, Brodsky S. et al: De novo thrombotic microangiopathy in renal allograft biopsies—role of antibody-mediated rejection. *Am J Transplant*. 2010; 10: 1804-1811.
33. Wu K, Budde K, Schmidt D, Neumayer HH, Lehner L. et al: The inferior impact of antibody-mediated rejection on the clinical outcome of kidney allografts that develop de novo thrombotic microangiopathy. *Clin Transplant*. 2016; 30: 105-117.
34. Loirat C, Fakhouri F, Ariceta G, Besbas N, Bitzan M. et al: An international consensus approach to the management of atypical hemolytic uremic syndrome in children. *Pediatr Nephrol*. 2016; 31: 15-39.
35. Ariceta G: Optimal duration of treatment with eculizumab in atypical hemolytic uremic syndrome (aHUS) - a question to be addressed in a scientific way. *Pediatr Nephrol*. 2019; 34: 943-949.
36. Zimmerhackl LB, Besbas N, Jungraithmayr T, van de Kar N, Karch H. et al: Epidemiology,

- clinical presentation, and pathophysiology of atypical and recurrent hemolytic uremic syndrome. *Semin Thromb Hemost.* 2006; 32: 113-120.
37. **Noris M, Remuzzi G:** Atypical hemolytic-uremic syndrome. *N Engl J Med.* 2009; 361: 1676-1687.
38. **Taylor CM, Machin S, Wigmore SJ, Goodship TH:** Clinical practice guidelines for the management of atypical haemolytic uraemic syndrome in the United Kingdom. *Br J Haematol.* 2010; 148: 37-47.
39. **Hofer J, Rosales A, Fischer C, Giner T:** Extra renal manifestations of complement mediated thrombotic microangiopathies. *Front Pediatr;* 2014; 2: 97.
40. **Walsh PR, Johnson S:** Treatment and management of children with haemolytic uraemic syndrome. *Arch Dis Child.* 2018; 103: 285-291.
41. **Fremaux-Bacchi V, Fakhouri F, Garnier A, Benaime F, Dragon-Durey MA. et al:** Genetics and outcome of atypical hemolytic uremic syndrome: a nationwide French series comparing children and adults. *Clin J Am Soc Nephrol.* 2013; 8: 554-562.
42. **Greenbaum LA, Fila M, Ardissino G, Al-Akash SI, Evans J. et al:** Eculizumab is a safe and effective treatment in pediatric patients with atypical hemolytic uremic syndrome. *Kidney Int.* 2016; 89: 701-711.